This is a digital copy of a book that was preserved for generations on library shelves before it was carefully scanned by Google as part of a project to make the world's books discoverable online.

It has survived long enough for the copyright to expire and the book to enter the public domain. A public domain book is one that was never subject to copyright or whose legal copyright term has expired. Whether a book is in the public domain may vary country to country. Public domain books are our gateways to the past, representing a wealth of history, culture and knowledge that's often difficult to discover.

Marks, notations and other marginalia present in the original volume will appear in this file - a reminder of this book's long journey from the publisher to a library and finally to you.

**Usage guidelines**

Google is proud to partner with libraries to digitize public domain materials and make them widely accessible. Public domain books belong to the public and we are merely their custodians. Nevertheless, this work is expensive, so in order to keep providing this resource, we have taken steps to prevent abuse by commercial parties, including placing technical restrictions on automated querying.

We also ask that you:

+ *Make non-commercial use of the files* We designed Google Book Search for use by individuals, and we request that you use these files for personal, non-commercial purposes.
+ *Refrain from automated querying* Do not send automated queries of any sort to Google's system: If you are conducting research on machine translation, optical character recognition or other areas where access to a large amount of text is helpful, please contact us. We encourage the use of public domain materials for these purposes and may be able to help.
+ *Maintain attribution* The Google "watermark" you see on each file is essential for informing people about this project and helping them find additional materials through Google Book Search. Please do not remove it.
+ *Keep it legal* Whatever your use, remember that you are responsible for ensuring that what you are doing is legal. Do not assume that just because we believe a book is in the public domain for users in the United States, that the work is also in the public domain for users in other countries. Whether a book is still in copyright varies from country to country, and we can't offer guidance on whether any specific use of any specific book is allowed. Please do not assume that a book's appearance in Google Book Search means it can be used in any manner anywhere in the world. Copyright infringement liability can be quite severe.

**About Google Book Search**

Google's mission is to organize the world's information and to make it universally accessible and useful. Google Book Search helps readers discover the world's books while helping authors and publishers reach new audiences. You can search through the full text of this book on the web at `http://books.google.com/`

LANE MEDICAL LIBRARY STANFORD STOR
F151 .C41 1908
La radioscopie clinique de l'estomac : n
2450340969 8

ACTUALITÉS MÉDICALES

CERNÉ ET DELAFORGE

# La Radioscopie Clinique de l'Estomac

## Normal et Pathologique

J. B. BAILLIÈRE & FILS

F151
C41
1908

LEHMAN

# LES ACTUALITÉS

COLLECTION NOUVELLE de volumes in-1 - HAUTEFEUILLE, A PARIS

Mouches et Choléra, par CHANTEMESSE et BON
La Déchloruration, par WIDAL et JAVAL. 1 vol.
L'Appendicite, par le Dr BROCA, agrégé à la Facu
Diagnostic de l'Appendicite, par le Dr AUVRAY. 1
La Gastrostomie, par BRAUDEHAYE, agr. à la Fac. 1
Cancer et Tuberculose, par CLAUDE, méd. des hôp.
La Fatigue oculaire, par le Dr DOR. 1 vol.
Les Albuminuries curables, par J. TEISSIER, 2e *édition*
Le Rhumatisme articulaire, par les Drs TRIBOULET et
Le Pneumocoque, par Ad. LIPPMANN, interne des hô
La Grippe, par GALLIARD, ... du de l'hôpital Saint-Anto
Les États neurasthéniques, par le Dr GILLES DE LA TOURETTE
la Faculté, médecin de l'hôpital Saint-Antoine, 2e *édition*
Les Myélites syphilitiques, par le Dr GILLES DE LA TOURE
Le Traitement de l'Epilepsie, par le Dr GILLES DE LA TOUR

LANE
MEDICAL LIBRARY
SAN JOSE THE LELAND STANFORD JUNIOR UNIVERSITY
SEMPER VIRENS
1885
GIFT
Dr. Horace Gray

La Démence précoce, par les Drs DENY et ROY. 1 vol. ... 1 50
Chirurgie intestinale d'urgence, par le Dr MOUCHET. 1 vol. ... 1 50
Chirurgie nerveuse d'urgence, par le Dr CHIPAULT. 1 vol. ... 1 50
Les Accidents du travail, par le Dr GEORGES BROUARDEL. 2e *édit.* 1 v. 1 50
Le Cytodiagnostic, par le Dr MARCEL LABBÉ. 1 vol. ... 1 50
Le Sang, par le Dr MARCEL LABBÉ. 1 vol. ... 1 50
Le Cloisonnement vésical, par le Dr F. CATELIN. 1 vol. ... 1 50
Traitement chirurgical des néphrites, par le Dr POUSSON. 1 vol. ... 1 50
L'Odorat et ses Troubles, par le Dr COLLET. 1 vol. ... 1 50
Les Rayons N et les Rayons N', par le Dr BORDIER. 1 vol. ... 1 50
Le Traitement de la Surdité, par le Dr CHAVANNE. 1 vol. ... 1 50
Le Traitement de la Constipation, par le Dr FROUSSARD. 1 vol. ... 1 50
Trachéobronchoscopie et Œsophagoscopie, par le Dr GUISEZ. 1 v. 1 50
Moustiques et Fièvre jaune, par le Pr CHANTEMESSE et Dr BOREL. 1 v. 1 50
Technique de l'Exploration du Tube digestif, par le Dr R. GAULTIER. 1 50
Les Traitements des Entérites, par le Dr JOUAUST. ... 1 50

H Gray
Jan. 19

# .els de Médecine

**at de Chirurgie des Accidents,** par Gou
ACHE, chirurgien des hôpitaux. 1 vol. in-16, a
..... 20 fr.
**e orthopédique,** par LENING-SCHULTHESS. Edit.
rurg. des hôp. 1 vol. in-16, pl. col., rel.. 16 fr.
**ies vénériennes,** par MRACEK. 2e Edit. française
l. in-16 avec 71 planches coloriées, relié... 20 fr.
**ladies de la Peau,** par MRACEK. 2e Éd. franç. par le
a des hôpitaux. 1 vol. in-16, avec 65 pl. col. rel. 24 fr.
**andages,** par HOFFA. Edition française par P. HAL-
-16 de 200 p. avec 118 pl. en couleurs, relié. 14 fr.
**hirurgie opératoire,** par O. ZUCKERKANDL. 2e Edition
BET. 1 vol. in-16 de 268 p., avec 24 pl. col., et 171 fig. 18 fr.
**Diagnostic clinique,** par C. JAKOB. 3e édit. franç. par le
s. 1 vol. in-16, avec 68 pl. color. rel..... 15 fr.
**es Fractures et Luxations,** par HELFERICH. 2e édition
r le Dr P. DELBET. 1 vol. in-16, avec 64 pl. col., relié. 20 fr.
**uel des Maladies de l'Oreille,** par BRUHL-POLITZER. Edit. franç.
r Georges LAURENS. 1 vol. in-16, avec pl. col., rel..... 18 fr.
**anuel des Maladies du Larynx,** par L. GRUNWALD. 2e édit. fran-
par le Dr CASTEX, chargé du cours de laryngologie à la Faculté de
et P. COLLINET. 1 vol. in-16 de 255 pages, avec 44 pl. col. 14 fr.
**Manuel des Maladies de la Bouche, du Pharynx, des Fosses**
**asales,** par GRUNWALD. Edit. franç., par LAURENS. 1 vol. in-16 avec
40 pl. col., rel..... 14 fr.
**Atlas Manuel des Maladies externes de l'Œil,** par O. HAAB. 2e Edition
française par A. TERSON. 1 vol. in-16, 300 pages, avec 40 pl. col. 16 fr.
**Atlas Manuel d'Ophtalmoscopie,** par O. HAAB. 3e édition française, par
A. TERSON. 1901. 1 vol. in-16 de 279 p., avec 80 planches color... 15 fr.
**Atlas Manuel de Chirurgie oculaire,** par HAAB. Edition française, par
le Dr MONTHUS. 1 vol. in-16, avec planches, relié..... 16 fr.
**Atlas Manuel de Médecine légale,** par HOFMANN. 2e édit. franç. par le Dr
VIBERT. 1 vol. in-16 de 170 p., 56 pl. col. et 198 fig., relié..... 18 fr.
**Atlas Manuel du Système nerveux,** par C. JAKOB. 2e édition française
par le Dr RÉMOND, professeur de clinique des maladies mentales à la
Faculté de Toulouse. 1 vol. in-16 de 364 pages, avec 84 pl. col. 20 fr.
**Atlas Manuel de Psychiatrie,** par le professeur O. WEYGANDT. Edi-
tion française par le Dr S. ROUBINOVITCH, médecin-adjoint de la Salpê-
trière, 1903. 1 vol. avec 24 pl. col. et 200 figures..... 24 fr.
**Atlas Manuel d'Obstétrique,** par SCHAEFFER. Edit. franç. par le Dr PEROCHI,
agrégé à la Faculté de Paris. 1 vol. in-16 avec pl. col., rel.... 20 fr.
**Atlas Manuel de Gynécologie,** par SCHAEFFER. Edit. franç. par BOUGLÉ,
chirurgien des hôpitaux, 1903. 1 vol. in-16, avec pl. col., relié... 20 fr.
**Atlas Manuel de Technique gynécologique,** par SCHAEFFER. Edition
française par les Drs SEGOND, professeur à la Faculté de Paris, et
LENOIR. 1 vol. in-16, avec planches, relié..... 15 fr.
**Atlas Manuel d'Histologie,** par SOBOTTA. Edition française par MULON.
1 vol. in-16 avec 80 pl. col. et 65 fig., relié..... 20 fr.
**Atlas Manuel d'Anatomie pathologique,** par BOLLINGER. Edit. franç. par
GOUGET, agrégé à la Faculté de Paris. 1 vol. in-16, 140 pl., relié. 20 fr.
**Atlas Manuel d'Histologie pathologique,** par DURCK. Edit. franç. par GOU-
GET, agrégé à la Faculté de Paris. 1 vol. in-16, avec 120 pl. col., relié. 20 fr.
**Atlas Manuel des Maladies des Dents et de la Bouche,** par PREISWERCK.
Edition française par le Dr CHOMPRET, dentiste des hôpitaux de Paris,
1904. 1 vol. in-16, avec planches, relié..... 18 fr.
**Atlas Manuel des Maladies nerveuses,** par SEIFFER. Edit. franç. par le Dr
GASNE, médecin des hôpitaux de Paris. 1 vol. in-16, avec pl., rel. 18 fr.
**Atlas Manuel des Maladies des Enfants,** par HECKER et TRUMPP. Edit.
franç. par le Dr APERT, médecin des hôpitaux de Paris. 1 vol. in-16,
400 pages, avec 48 pl. coloriées, rel..... 20 fr.
**Atlas Manuel de Bactériologie,** par LEHMANN et NEUMANN. Edit. franç.
par le Dr GRIFFON, médecin des hôpitaux de Paris. 1 vol. in-16 avec
pl. coloriées, rel..... fr.

Look up Schema : p.10

LIBRAIRIE J.-B. BAILLIÈRE ET FILS, 19, BUL HAUTEFEUILLE, A PARIS

Dr P. CAMESCASSE et Dr R. LEHMAN

# LA CHIRURGIE

## ENSEIGNÉE PAR

# LA STÉRÉOSCOPIE

*260 stéréoscopies sur verre en boîtes 45 × 107.* **Prix..... 260**

**Chacune des dix opérations se vend séparément :**

I. Cure radicale de la hernie inguinale, 32 plaques..... 35 fr.
II. Hystérectomie vaginale, 29 plaques..... 32 fr.
III. Laparotomie pour lésion unilatérale, 17 plaques..... 20 fr.
IV. Curetage, 24 planches..... 26 fr.
V. Hystéropexie abdominale (deux procédés), 28 plaques.. 32 fr.
VI. Amputation du sein, 20 plaques..... 22 fr.
VII. Amputation de jambe, 27 plaques..... 30 fr.
VIII. Appendicite, 34 plaques..... 38 fr.
IX. Lipomes (2 opérations), 24 plaques..... 26 fr.
X. Hygroma sous-tricipital, 25 plaques..... 28 fr.

Prix de chaque plaque, séparément..... 1 fr. 25
Envoi d'une plaque spécimen, franco..... 1 fr.

## GUIDE DES OPÉRATIONS COURANTES

1 volume *(texte explicatif des opérations)* de 180 pages, avec 40 phototypies..... 10 fr.
Prix de la brochure explicative de chaque opération. 1 vol. in-18, avec figures..... 1 fr. 50

**Stéréoscope à bonette fixe**..... 4 fr. »
**Stéréoscope à court foyer**, jumelle à crémaillère et verres achromatiques donnant un fort grossissement.. 18 fr. »
**Stéréoscope américain**, à plaque tournante, pouvant contenir 50 stéréoscopies..... 65 fr. »
**Boîte classeur**, à rainures, pouvant contenir les plaques relatives à chaque opération..... 2 fr. 50

[redacted]

*LES ACTUALITÉS MEDICALES*

---

# *La Radioscopie Clinique de l'Estomac*

## *Normal et Pathologique*

# LES ACTUALITÉS MÉDICALES

**Collection de volumes in-16, de 96 pages, cartonnés. Chaque volume : 1 fr. 50**

---

**Diagnostic des Maladies de la Moelle**, par le Pr Grasset, 3e *édition*.
**Diagnostic des Maladies de l'Encéphale**, par le Pr Grasset, 2e *édition*.
**L'Artériosclérose et son traitement**, par le Dr Gouget.
**La Cure de Déchloruration**, par les Drs E. Widal et Javal.
**Le Rein mobile**, par le Dr Legueu, agrégé à la Faculté de Paris.
**Mouches et Choléra**, par le Pr Chantemesse et le Dr Borel.
**Moustiques et Fièvre jaune**, par le Pr Chantemesse et le Dr Borel.
**Le Diabète**, par le Pr Lépine, 2 vol.
**Le Cyto-Diagnostic**, par le Dr Marcel Labbé, médecin des hôpitaux de Paris.
**Le Sang**, par le Dr Marcel Labbé, médecin des hôpitaux de Paris.
**L'Appendicite**, par le Dr Aug. Broca, agrégé à la Faculté de Paris.
**Diagnostic de l'Appendicite**, par le Dr Auvray, agrégé à la Faculté de Paris.
**Les Rayons de Röntgen et le Diagnostic de la tuberculose des affections thoraciques non tuberculeuses et des maladies internes**, par le Dr A. Béclère, médecin de l'hôpital Saint-Antoine, 3 vol.
**La Mécanothérapie**, par le Dr L.-R. Regnier.
**Radiothérapie et Photothérapie**, par le Dr L.-R. Regnier.
**Cancer et Tuberculose**, par le Dr Claude, médecin des hôpitaux.
**La Diphtérie**, par les Drs P. Barbier, médecin des hôpitaux, et G. Ulmann.
**Le Traitement de la Syphilis**, par le Dr Emery, 2e *édition*.
**Les Myélites syphilitiques**, par le Dr Gilles de la Tourette.
**Le Traitement de l'Épilepsie**, par le Dr Gilles de la Tourette.
**La Psychologie du Rêve**, par Vaschide et Piéron.
**Les Régénérations d'organes**, par le Dr P. Carnot, agrégé à la Faculté.
**Le Tétanos**, par les Drs J. Courmont et M. Doyon.
**Les Albuminuries curables**, par le Dr J. Teissier, Pr à la Faculté de Lyon.
**Thérapeutique oculaire**, par le Dr F. Terrien.
**La Fatigue oculaire**, par le Dr Dor.
**Les Auto-intoxications de la grossesse**, par le Dr Bouffe de Saint-Blaise, accoucheur des hôpitaux de Paris.
**Le Rhume des Foins**, par le Dr Garel, médecin des hôpitaux de Lyon.
**Le Rhumatisme articulaire aigu en bactériologie**, par les Drs Triboulet, médecin des hôpitaux, et Coyon.
**Le Pneumocoque**, par le Dr Lippmann.
**Les Enfants retardataires**, par le Dr Apert, médecin des hôpitaux.
**La Goutte et son traitement**, par le Dr Apert, médecin des hôpitaux.
**Les Oxydations de l'Organisme**, par les Drs Enriquez et Sicard.
**Les Maladies du Cuir chevelu**, par le Dr Gastou, 2e *édition*.
**Les Dilatations de l'Estomac**, par le Dr Soupault, médecin des hôpitaux.
**La Démence précoce**, par les Drs Deny et Roy.
**Les Folies intermittentes**, par les Drs Deny et P. Camus.
**Chirurgie intestinale d'urgence**, par le Dr Mouchet.
**Chirurgie nerveuse d'urgence**, par le Dr Chipault.
**Le Cloisonnement vésical et la Division des urines**, par le Dr Cathelin.
**Le Traitement de la Constipation**, par le Dr Froussard.
**Le Canal vagino-péritonéal**, par le Dr P. Villemin, chirurgien des hôpitaux.
**La Médication phosphorée**, par H. Labbé.
**La Médication surrénale**, par les Drs Oppenheim et Lœper.
**Les Médications préventives**, par le Dr Nattan-Larrier.
**La Protection de la santé publique**, par le Dr Mosny.
**L'Odorat et ses Troubles**, par le Dr Collet, agrégé à la Faculté de Lyon.
**Traitement chirurgical des Néphrites médicales**, par le Dr Pousson.
**Les Rayons N et les Rayons $N_1$**, par le Dr Bordier.
**Trachéobronchoscopie et Œsophagoscopie**, par le Dr Guisez.
**Le Traitement de la Surdité**, par le Dr Chavanne.
**Technique de l'exploration du Tube digestif**, par le Dr René Gaultier.
**Calculs biliaires et Pancréatites**, par le Dr René Gaultier.
**La Technique histo-bactériologique moderne**, par le Dr Lefas.
**L'Obésité et son traitement**, par le Dr Le Noir.
**Les Thérapeutiques récentes dans les Maladies nerveuses**, par les Drs Lannois et Porot.
**L'Ionothérapie électrique**, par les Drs Delherm et Laquerrière.
**Les Médications nouvelles en obstétrique**, par le Dr Keim.
**La Syphilis de la Moelle**, par le Pr Gilbert et le Dr Lion.
**Les Etats neurasthéniques**, par le Dr André Riche.
**Les Accidents du travail**, par le Dr Georges Brouardel, 2e *édition*.
**Syphilis et Cancer**, par le Dr Horand.

---

Corbeil. Imprimerie Ed. Crété.

*LES ACTUALITÉS MÉDICALES*

# *La Radioscopie Clinique de l'Estomac*

## *Normal et Pathologique*

PAR

**LE Dr CERNÉ**
Professeur de Clinique chirurgicale à l'Ecole de médecine de Rouen

ET

**LE Dr DELAFORGE**
Ancien chef de Clinique à l'Ecole de médecine de Rouen

***Avec 21 figures dans le texte***

PARIS
*LIBRAIRIE J.-B. BAILLIÈRE ET FILS*
19, RUE HAUTEFEUILLE, 19

1908

Tous droits réservés

LAWE LIBRARY

908

# LA RADIOSCOPIE CLINIQUE
## DE L'ESTOMAC
### NORMAL ET PATHOLOGIQUE

---

## INTRODUCTION

Depuis les premières recherches de Roux et Balthazard en France, de Cannon, Boas et Lévy-Dorn à l'étranger, les travaux concernant la radiologie de l'estomac sont devenus fort nombreux. On a cependant l'impression que la mise au point de toutes les questions soulevées par ce nouveau procédé d'examen n'existe pas encore.

Il faut en accuser tant la lenteur du perfectionnement de la technique que les difficultés mêmes du sujet. Trop de publications hâtives, erronées ou insuffisantes, prouvent qu'en radioscopie, comme dans toutes les méthodes d'examen clinique, une étude patiente et multipliée est nécessaire pour bien voir, et surtout bien interpréter ce que l'on voit. Plus peut-être ici qu'en tout autre examen radiologique, l'observateur doit être en outre, et avant tout, un médecin instruit et averti.

Nous ne ferons pas de bibliographie. Si, parfois, nous citons quelques opinions, surtout empruntées aux travaux français, nous nous proposons principalement de dire ce que nous avons vu, comment nous l'avons vu, comment nous l'interprétons.

Nous tirerons de nos observations toutes les déductions qui nous paraissent légitimes, soit au point de vue de la forme et du fonctionnement de l'estomac, soit pour le diagnostic d'un certain nombre d'affections de cet organe, dans lesquelles nous avons eu l'occasion de recourir à la radioscopie.

Ce travail comprendra donc deux parties : l'estomac normal et l'estomac pathologique, sans que d'ailleurs nous ayons la prétention de présenter dans cette seconde partie une étude complète et définitive, qui demande encore de nombreuses recherches.

## I. — GÉNÉRALITÉS

**Outillage.** — L'outillage ne diffère en rien de celui que nécessite tout examen radioscopique.

L'abdomen est peu transparent et les contrastes que présentent ses organes sont en général minimes. Il faut donc un éclairage aussi puissant que possible et permettant l'emploi de rayons à contrastes, c'est-à-dire mous.

L'ampoule à osmo-régulateur est de beaucoup préférable et, sous la main, le bouton du brûleur Barret, permettant de modifier sans le moindre dérangement le degré de vide. Une ampoule à refroidissement est tout à fait désirable, l'ampoule ordinaire étant un peu insuffisante pour un abdomen de quelque corpulence.

On ne saurait trop insister sur la nécessité d'éliminer de l'écran et de l'œil de l'observateur toute lumière étrangère. Le faible éclairage de l'écran à travers la cavité abdominale demande une sensibilité rétinienne dont Béclère a bien fait ressortir l'augmentation considérable par un certain temps de séjour dans l'obscurité. Surtout en été on reste quelquefois, en venant de l'extérieur, 10 à 15 minutes sans rien distinguer ; puis, à mesure que la séance s'avance, les détails se

précisent de telle manière qu'on peut très notablement augmenter les contrastes par le ramollissement de l'ampoule : si l'on a commencé avec 8 à 9 centimètres d'étincelle au spintermètre, on finit souvent avec 4 à 5 centimètres.

Aussi faut-il opérer dans une obscurité complète et savoir faire un judicieux usage du diaphragme-iris, tant pour accuser les détails d'un point examiné que pour le repérer exactement.

Le sujet est le plus souvent placé debout. Il faut que l'ampoule puisse être facilement déplacée sur les différents points à examiner.

A l'hôpital nous nous servons du châssis de Béclère ; en ville, du châssis métallique de Drault légèrement modifié.

Pour l'examen dans la position horizontale, il existe des tables, ordinairement fort chères, avec des dispositifs spéciaux fonctionnant à la main ou au pied ; le dessus est en bois de peuplier sans nœuds. Par économie, nous en avons fait construire une très simple par le menuisier de l'hôpital ; son prix de revient est insignifiant.

**Radiogrammes.** — La conservation nécessaire de l'image observée peut être résolue de diverses manières.

On a réussi de fort belles radiographies dans la position assise. Si elles ont l'avantage de donner des documents indéniables, elles ne

conviennent cependant que dans un petit nombre de cas où l'on veut représenter une forme stable. Seule, la radioscopie permet de constater la succession des phénomènes, ce qui importe presque toujours par-dessus tout, et elle devra même précéder toute radiographie.

Il faut observer d'ailleurs que, sous l'apparence d'un document exact, la radiographie nous livre une image toujours déformée, plus ou moins suivant la distance de l'ampoule. Enfin la forme du corps change et les points de repère n'occupent plus la même situation dans la position assise que dans la position debout, habituellement employée, d'où la possibilité d'erreurs d'interprétation.

Pour ces diverses raisons, la radiographie restera, croyons-nous, l'exception.

C'est le dessin que l'on doit employer, un ou plusieurs s'il est nécessaire de représenter différents aspects successifs.

On peut calquer exactement l'image à l'aide d'un appareil orthodiagraphique ou plus simplement par le jeu du châssis ordinaire, mû de manière à faire suivre les contours par le rayon normal. Ce calque peut se faire sur une feuille de verre ou de celluloïd placée sur l'écran.

D'autres observateurs préfèrent tracer le dessin sur la peau ou sur une toile appliquée contre la

peau : moyen médiocre, car on inscrit sur une surface courbe une image qu'on devra dérouler pour la lire, et par suite déformer.

Nous ne sommes du reste pas partisans du calque : difficile à exécuter correctement en dehors d'appareils compliqués et coûteux, il doit encourir un des reproches faits plus haut à la radiographie : il ne peut saisir des images fugitives, souvent les plus ou les seules importantes.

Quand on s'est familiarisé par une longue habitude avec ces sortes d'examens, il est facile de tracer à loisir après les séances une image exacte sur un schéma, si celui-ci est anatomiquement exact.

***Schéma.*** — Notre schéma est un fragment simplifié d'un schéma général du tronc soigneusement étudié par l'un de nous (1).

Malgré les importantes variations individuelles que l'on observe, nous croyons qu'il peut servir à l'inscription des images avec une précision tout à fait suffisante.

Sur nos fiches, il est au 1/4 de la grandeur naturelle, mais il a été réduit ici au 1/5.

(1) A. Cerné, Un schéma du tronc (*Société anatomique*, 29 mars 1907 ; *Province médicale*, 6 avril 1907, et *Normandie médicale*, 15 avril 1907). Les critiques générales émises dans cet article demeurent, mais le schéma lui-même a été depuis lors notablement remanié et précisé.

Nous rappellerons les principales différences qu'il présente avec les données anatomiques classiques et qui ont avec notre sujet un rapport immédiat.

1° Le sternum descend beaucoup plus bas qu'on ne le figure généralement; cela pour deux raisons. Il remonte moins haut, la fourchette se trouvant à la hauteur de la partie inférieure de la deuxième vertèbre dorsale, quelquefois en face de la troisième. 2-3 Th

Il est plus long que ne le disent les anatomistes français, qui ont reproduit les mensurations de Sappey (moyenne : 19 centimètres). Ce chiffre est celui que nous avons trouvé chez la femme, mais chez l'homme notre moyenne atteint près de 23 centimètres. La brièveté du sternum chez la femme n'est pas seulement en rapport avec la moindre hauteur du tronc, il est réellement moins long proportionnellement.

2° La distance xipho-pubienne est par suite beaucoup moindre que ne l'indiquent tous les dessins et schémas publiés avant nous.

De même le bord inférieur du thorax est plus rapproché de la crête iliaque. Chez certains sujets, le point le plus élevé de la crête est au-dessus de la pointe de la 11e côte.

Par suite encore l'ombilic est figuré trop élevé. Dans le décubitus dorsal, il est assez régulièrement au milieu ou un peu au-dessus du milieu de la distance xipho-pubienne et répond au corps de la 4e lombaire. Par rapport à la crête iliaque, il est un peu plus bas chez l'homme, un peu plus haut chez la femme, dont l'os iliaque a une moindre hauteur.

Nous aurions pu marquer ce niveau différent de la

crête iliaque chez la femme ; nous l'avions fait sur un premier schéma, mais tous les autres rapports se trouvaient changés, ce qui ne correspond pas à la réalité, et il suffit en somme de se rappeler ce détail anatomique classique.

Chez le sujet debout, la situation de l'ombilic peut être abaissée par suite du changement de forme de la paroi abdominale ; il l'est toujours et quelquefois beaucoup chez les femmes dont la paroi est relâchée.

3° Le diaphragme s'élève beaucoup moins dans le thorax que ne l'indiquent les traités d'anatomie, rédigés et dessinés d'après le cadavre. Sa partie moyenne ne répond pas au corps du sternum, mais à un point variable de l'appendice xiphoïde, un peu au-dessus de sa partie moyenne habituellement, quelquefois très près de son sommet.

Dans ce dernier cas, le dôme diaphragmatique que nous avons figuré entre la 9e et la 10e côte peut descendre au-dessous de la 10e côte, mais très exceptionnellement aussi bas que l'a figuré Guilleminot.

Les deux moitiés du diaphragme sont, comme on le sait, à des hauteurs différentes, la gauche plus bas de 1 à $1^1/_2$ centimètre. Mais il y a des variations individuelles très notables et aussi, et surtout peut-être, des variations importantes suivant l'état de l'estomac, le moment de la digestion, la tension intestinale. Aussi sa déformation n'a-t-elle pas, en radioscopie gastrique, l'importance que nous avions pensé tout d'abord. Cependant il sera bon de la noter parfois, toutes autres influences étant d'ailleurs mises en regard.

***Inscription sur le schéma.*** — Pour utiliser ce schéma, il suffira de noter avec soin pendant l'examen la situation de l'estomac par rapport à un certain nombre de points de repère faciles à reconnaître, soit à la vue, soit au palper. Ce sont :

La colonne vertébrale :

La courbe diaphragmatique gauche et, dans certains cas, sa situation par rapport aux côtes inférieures :

Le rebord des fausses côtes ;

Le contour de l'os iliaque : point culminant ou *crête*, point externe le plus saillant ou *ilion*, épine iliaque supérieure, pubis ;

L'ombilic.

Dans le sens de la largeur, la colonne vertébrale et le flanc sont les repères tout indiqués. En hauteur, le niveau inférieur importe surtout. Chez certains sujets, à cause de l'épaisseur des muscles, on voit mal le point culminant de la crête iliaque. L'ombilic fournira alors un point de comparaison utile, mais nous avons dit sa variabilité, sexuelle et individuelle ; cette dernière lui enlève souvent toute sa valeur.

On voudra bien admettre la commodité du nouveau terme d'*ilion*, que nous proposons par analogie avec les repères craniens.

L'épine iliaque supérieure ne se voit pas ; un peu au dessus d'elle existe assez souvent

une saillie externe que nous avons figurée; en tout cas la palpation la fait facilement reconnaître, ou la précise par la vue du doigt qui la palpe.

On pourra, si l'on veut, sans perte de temps bien grande, marquer sur un calque, par les points d'incidence du rayon normal, la longueur et la largeur vraies des divers diamètres. Mais ce sont à notre avis détails moins importants, malgré ou à cause de leur apparente précision.

## II. — L'ESTOMAC NORMAL

### TECHNIQUE

Pour prendre une connaissance aussi complète que possible de l'estomac, il faut le considérer dans diverses positions du corps, qui correspondent d'ailleurs aux positions naturelles de l'homme.

La position verticale, à laquelle on peut rattacher la position assise, du moins au point de vue physiologique.

La position horizontale, dorsale ou latérale.

La forme et jusqu'à un certain point le fonctionnement de l'organe sont, en effet, différents suivant la position.

C'est d'ailleurs la position verticale qui donne radioscopiquement les renseignements les plus intéressants et les plus complets. C'est presque la seule que le médecin emploiera pour le diagnostic.

Chez les petits enfants, le contenu de l'estomac dessine suffisamment ses contours pour qu'on n'ait besoin d'aucun artifice pour l'examiner, mais nous ne nous occuperons pas d'eux dans ce travail.

Chez l'adulte debout, on voit bien la partie

supérieure, comme nous le dirons plus loin; et, chez les maigres surtout, on distingue assez souvent la grande courbure, les parties voisines étant plus transparentes, surtout s'il y a de l'air dans le coude gauche du côlon. Mais il n'en est plus de même pour la petite courbure et le pylore, par suite de l'opacité de la colonne vertébrale et des masses musculaires. Il faut donc augmenter les contrastes en rendant l'estomac plus transparent ou plus opaque.

**Transparence.** — La transparence est donnée par l'insufflation d'air avec la sonde ou mieux avec un tube de caoutchouc de petite dimension, ou bien par le dégagement d'acide carbonique par des poudres effervescentes.

Cette méthode, utile dans l'examen clinique ordinaire, donnerait, d'après certains auteurs, des résultats intéressants en radioscopie dans quelques cas pathologiques. Nous sommes loin de la conseiller. La tension gazeuse uniforme qui en résulte donne à l'estomac une forme tout à fait anormale.

Au point de vue physiologique, elle ne provoque pas les phénomènes de la digestion.

Les gaz sont évacués assez rapidement, soit par passage insensible dans l'intestin, soit par éructation ; on voit alors l'estomac se contracter en masse comme dans le vomissement; cette contraction est sans doute curieuse à voir, mais

elle est bien différente des contractions normales.

Nous signalerons simplement ici, pour n'y

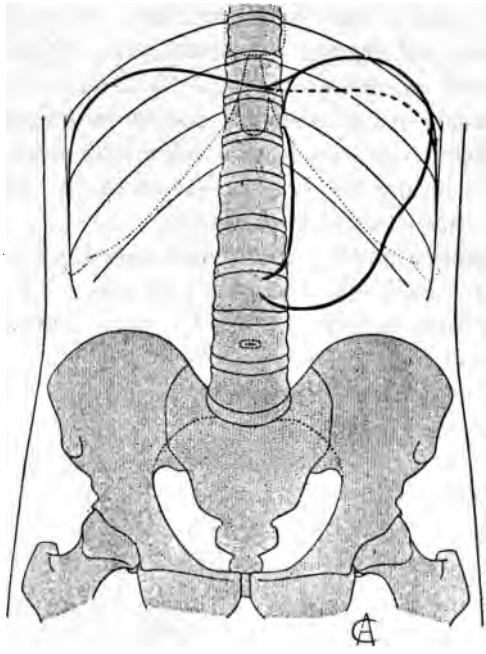

Fig. 1. — Estomac dilaté par insufflation (poudres effervescentes). — La paroi abdominale étant résistante, l'estomac repousse fortement le diaphragme en haut; ---, diaphragme normal.

plus revenir, une remarque intéressante. Dans un estomac sain, avec des parois abdominales résistantes, une insufflation un peu forte ne

dilate pas seulement l'estomac en bas et sur les côtés ; il fait remonter le diaphragme gauche, que nous avons vu s'élever plus haut que le droit, tandis que le cœur, resté en position normale, échancrait beaucoup plus largement le grand cul-de-sac (fig. 1).

**Opacité.** — La substance opaque que l'on fait ingérer est toujours le sous-nitrate de bismuth, sel très dense et inoffensif, même à hautes doses, quand il est bien pur.

On peut l'employer sous diverses formes.

1° Sans excipient ou à peu près :

*a*) Pilule kératinisée de 0gr,50 à 1 gramme (Leven et Barret), ou gélule ;

*b*) Cachet de bismuth de 2 à 3 grammes (Holzknecht) ;

*c*) Cône de gélatine glycérinée avec 4 grammes de bismuth, suivant la formule des suppositoires glycérinés (Cerné et Delaforge). On peut le collodionner pour empêcher ou retarder sa liquéfaction.

2° En mélange liquide, sorte de lait de bismuth : 10 grammes dans un demi-verre d'eau pure ou gommeuse, sucrée ou non. On a recommandé le sucre de lait pour masquer le goût, peu désagréable d'ailleurs, et combattre la production, possible mais inconstante, d'un peu de constipation.

3° Mélange pâteux et alimentaire (Rieder).

On incorpore 30 à 40 grammes de bismuth dans une bouillie alimentaire de 400 centimètres cubes : tapioca ou semoule au lait, purée de pommes de terre ou de pois. On a fait des gâteaux au bismuth pour les enfants.

Ces divers modes d'administration donnent évidemment des résultats différents et ont par suite des indications différentes.

Nous nous sommes très souvent servis du cône bismuthé, que son volume, sa forme allongée, ses deux extrémités faciles à distinguer rendent très précieux pour l'étude de l'estomac sain.

La pilule n'est pas toujours facile à retrouver dans un abdomen volumineux ; mais sa forme et sa légèreté ont des avantages. Elle roule facilement sur les parois de l'estomac et on voit son déplacement par les contractions de l'organe.

Mais certaines personnes, parmi les femmes surtout, sont incapables d'avaler le cône et même la pilule.

Le mélange liquide a pour lui sa fluidité qui en rend la prise facile. Il épouse la forme de l'estomac sans la moindre résistance à ses changements de forme. Son défaut est l'instabilité du mélange qui limite l'opacité à la partie déclive. Un perfectionnement apporté par MM. Leven et Barret consiste à incorporer un peu de poudre de lycopode qui permettrait à une

certaine quantité de bismuth de flotter à la surface du liquide. En fait, le résultat est peu important, car le niveau supérieur du liquide est toujours facilement visible.

Enfin la bouillie alimentaire a le grand avantage d'un mélange qui se maintient et dessine bien l'organe. Véritable repas, elle provoque au mieux les phénomènes physiologiques de la digestion, que l'on a démontré n'être pas troublés par l'incorporation du bismuth. Mais elle est peu agréable et la quantité indiquée par Rieder est de prise un peu héroïque et de digestion vraiment pénible, au moins pour les estomacs français.

Après divers essais, nous lui avons définitivement substitué une crème ordinaire aromatisée au citron, dont la cuisson à l'autoclave permet de garder une provision.

### L'ESTOMAC DANS LA POSITION VERTICALE.

**Examen.** — La personne examinée est à jeun, ou son dernier repas est assez éloigné pour que la digestion en soit terminée.

L'écran est placé sur la partie antérieure de l'abdomen et l'on repère rapidement les contours de la cavité abdominale, notant la forme et la hauteur des deux moitiés du diaphragme, voyant d'un coup d'œil s'il existe des parties

transparentes dans le côlon ou dans l'estomac.

Même dans l'état de vacuité, on trouve ordinairement sous la coupole diaphragmatique gauche et vers son milieu une aire transparente, convexe en haut, allongée en pointe vers le bas, ou bien souvent limitée par une ligne horizontale plus foncée, indiquant une petite quantité de liquide. En effet, l'estomac parfaitement vide paraît être une rareté. Un peu de salive et d'air, dégluti en même temps, suffisent pour donner l'image que nous venons de décrire. La hauteur de la zone gazeuse est d'ailleurs très variable. Si elle n'existe pas ou est à peine marquée, on la fait apparaître ou on l'augmente en faisant exécuter quelques mouvements de déglutition.

Cette zone gazeuse est échancrée en haut et en dedans par l'ombre, convexe en bas, du bord droit du cœur, couché presque transversalement dans le sinus diaphragmatique. De fortes inspirations, en abaissant le muscle, découvrent ce bord droit. En dehors, la transparence est moindre; une zone foncée ovalaire, oblique en bas et en dehors, plus épaisse vers l'angle de la coupole diaphragmatique, marque la situation de la rate.

1° ***Solides bismuthés.*** — Faisons avaler les différentes substances qui doivent servir à l'examen, soit d'abord un solide bismuthé. C'est le cône qui fournit les images les plus intéres-

santes. Il est introduit, bien entendu, la pointe la première.

La traversée de l'œsophage est relativement assez longue, plusieurs arrêts se produisant : souvent assez prolongé à la partie supérieure, puis un peu plus bas, enfin au niveau du diaphragme ou au-dessous de lui, mais au-dessus du cardia. Ce dernier franchi, l'ombre bien reconnaissable du cône apparaît à gauche de la colonne vertébrale, au niveau de la onzième côte, et glisse rapidement en dehors et en bas, comme sur un plan incliné, un peu au-dessus du bord des fausses côtes.

Il s'arrête en un point dont la situation varie peu, habituellement en dedans du milieu de la distance comprise entre la colonne vertébrale et la paroi costale externe.

Le corps étranger reste ainsi couché obliquement, son grand axe dans le plan transversal, pendant un temps variable qui peut atteindre plusieurs minutes; puis il devient vertical et lentement, souvent en plusieurs temps, il glisse plus bas, verticalement ou un peu obliquement en dedans.

Si l'estomac n'a pas de cul-de-sac inférieur (voyez plus loin), la descente se fait régulièrement en bas et en dedans, puis a lieu un arrêt, définitif cette fois, dans une situation se rapprochant de l'horizontalité, sans l'atteindre (fig. 2).

S'il existe un cul-de-sac inférieur, la chute est plus verticale. Après une période de descente régulière, le cône semble tomber brusquement

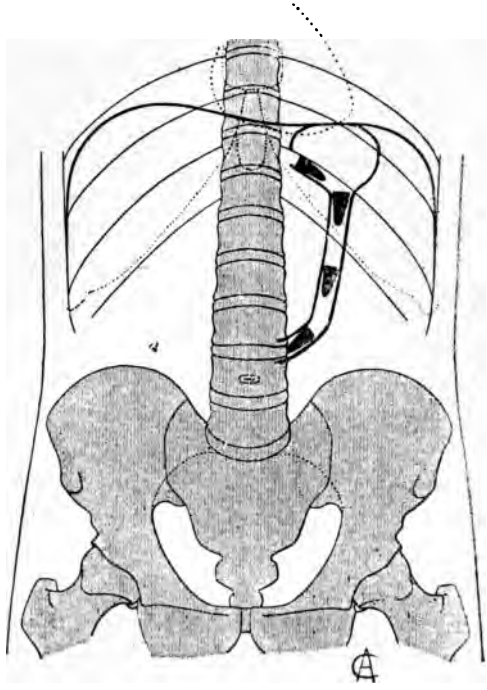

Fig. 2. — Descente d'un cône bismuthé dans un estomac type, vide. Le cône remplit le canal stomacal contracté sur lui.

et devient horizontal.

Cette descente est-elle favorisée par de grandes inspirations amenant l'écartement des parois par

pression sur la zone gazeuse (Guillon)? C'est possible; mais il faut se garder d'une illusion d'optique produite par les mouvements alternatifs d'élévation et d'abaissement.

La visibilité relative de la grande courbure fait reconnaître que, dans sa chute, le cône la suit très exactement.

Parvenu dans le fond de l'estomac, le cône y reste souvent immobile pendant très longtemps, s'il reste solide, ou bien il se dissout; il ne fournit plus de renseignements utiles tenant à sa forme. Il n'en est pas de même de la pilule. Quelque temps après son arrivée à la partie inférieure, on la voit subir des mouvements de translation à droite. Pour peu qu'il existe un cul-de-sac, elle se dirige en haut comme pour franchir un point plus élevé, puis brusquement retombe au point primitif. Ce phénomène se répète un certain nombre de fois sans résultat apparent; ses assauts paraissent infructueux.

2° *Liquide bismuthé.* — L'arrivée dans l'estomac est rapide. Le liquide opaque suit le même plan incliné que le corps solide, et s'arrête au même point que lui, mais en dessinant un triangle à pointe inférieure. On a la perception d'un entonnoir sans tige, ou dont le goulot de la tige serait bouché. Mais cet arrêt est temporaire, et la tige apparaît, par laquelle le bismuth s'écoule lentement en un filet étroit, plus étroit que le

diamètre de notre cône de tout à l'heure (fig. 3).

Peu à peu l'entonnoir se vide, tout le bismuth

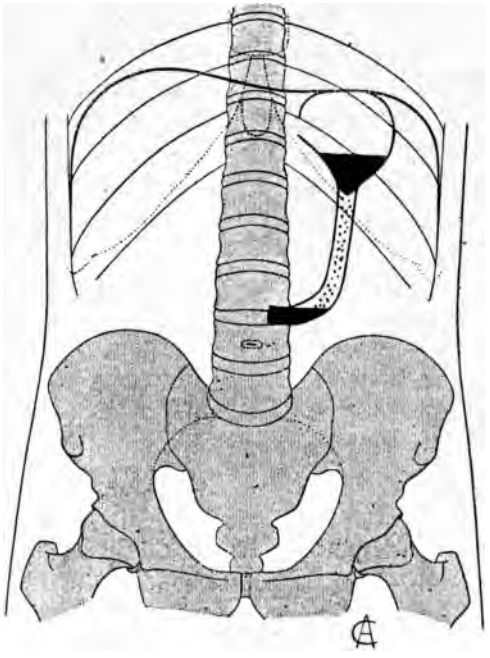

Fig. 3. — Descente d'eau gommeuse bismuthée dans un estomac type, à jeun. Le bismuth est arrêté au bas du grand cul-de-sac et tombe peu à peu en un filet mince, analogue à une pluie fine.

est rassemblé en bas, dans un espace limité par deux lignes légèrement obliques et parallèles ; ou bien la ligne inférieure est légèrement con-

vexe en bas, la ligne supérieure horizontale. Dans le premier cas, il n'y a pas de cul-de-sac inférieur, le point le plus bas est situé le plus à droite : c'est le pylore. Dans le second cas, il y a un cul-de-sac, dont on ne peut apprécier la hauteur que par d'autres moyens. On se rend compte que la quantité relativement minime de bismuth contenue dans le mélange se dépose, laissant l'eau surnager. Même en petite quantité, cette eau remplit toujours une grande partie du grand cul-de-sac.

Après un temps d'immobilité plus ou moins long, dépassant rarement quelques minutes, le bord inférieur de l'amas est parcouru par une ondulation propagée de gauche à droite, plus ou moins rapide, plus ou moins répétée, qui décèle les contractions péristaltiques. Il y a des périodes de repos, quelquefois prolongées, qu'on abrège en massant légèrement la région.

Ces contractions répétées aboutissent à une diminution de volume de la masse, mais on voit mal son passage dans le duodénum.

3° ***Bouillie ou crème bismuthée.*** — Au début, mêmes phénomènes que précédemment, sauf que le trajet œsophagien est un peu plus long.

Un entonnoir se forme également, mais son niveau horizontal s'établit plus lentement en raison de la consistance de la masse. Puis la descente s'effectue, tantôt sous forme d'un filet

analogue à celui du liquide, peut-être un plus large; tantôt, ce qui est plus intéressant, sous forme de bols séparés (fig. 4).

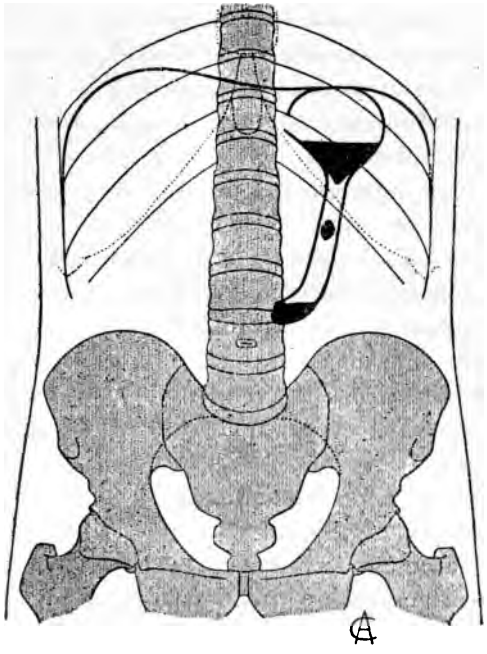

Fig. 4. — Descente de bouillie bismuthée dans un estomac type, à jeun. La bouillie descend du cul-de-sac sous forme de bols séparés.

Ici le mélange permet de voir la forme de l'estomac. On voit se dessiner de haut en bas un tube ayant une largeur notablement supérieure

au diamètre de la tige d'entonnoir dont nous avons parlé, mais relativement étroit, d'un égal diamètre depuis le goulot de l'entonnoir. Ce tube rempli complètement, la bouillie déborde dans le corps de l'entonnoir et pendant un certain temps son niveau supérieur s'élève peu, malgré l'apport de nouvelles quantités de bouillie ; mais la largeur du tube augmente en maintenant ses bords parallèles.

Lorsque tout le repas de Rieder a été absorbé, le niveau supérieur s'est manifestement élevé ; le tube est évasé par en haut, mais si ses bords divergent légèrement, ils restent presque rectilignes. Quant au niveau inférieur, il s'est bientôt abaissé d'une manière manifeste, mais dans des proportions limitées, un à deux travers de doigt, par exemple, et cet abaissement n'augmente plus (fig. 5).

Les contractions commencent très vite à se montrer, elles ne sont pas tout à fait semblables à celles que nous avons déjà décrites ; on les voit s'amorcer beaucoup plus haut, en fait dès la partie supérieure de la masse, — ce qui se comprend facilement puisque nous les percevons par le changement de forme de cette masse même, — et descendre tout le long du bord gauche, moins visibles sur le bord droit. Elles sont plus régulières, moins rapides, on dirait plus pénibles, mais aussi plus profondes.

Près de la limite droite de la partie inférieure, il se produit bientôt un étranglement complet, séparant une masse arrondie qui rapidement dis-

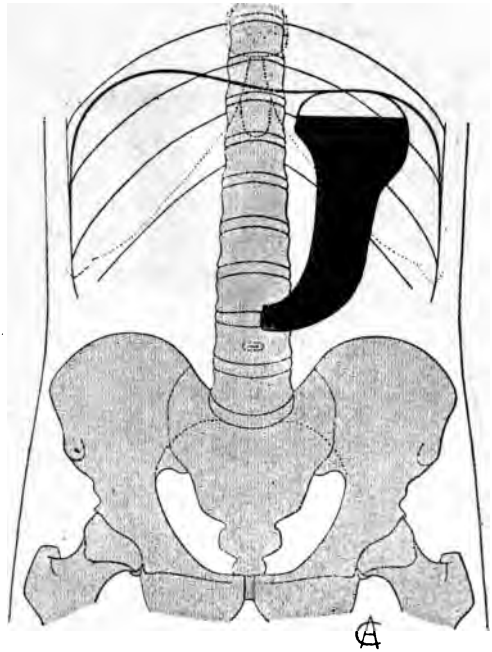

Fig. 5. — Estomac type rempli de bouillie bismuthée (Repas de Rieder de 400 centimètres cubes).

paraît. Le bol alimentaire a forcé le pylore, mais non en totalité, car au delà on n'aperçoit qu'une ombre beaucoup plus ténue qui se dirige en haut dans le duodénum : le reste revient s'incor-

porer à la masse, comme notre pilule retombait dans le fond (fig. 6).

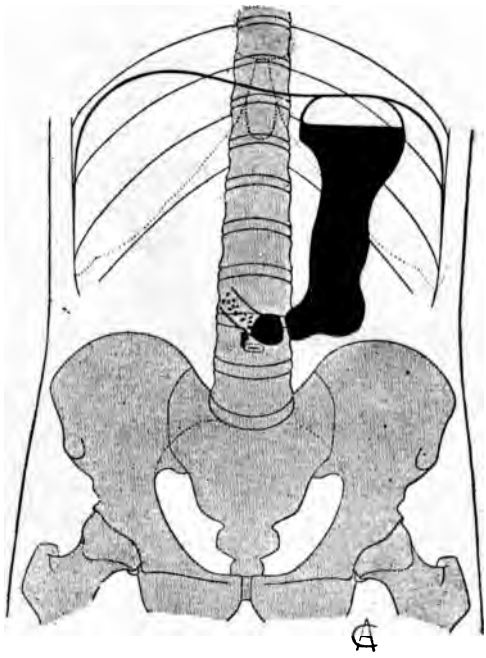

Fig. 6. — Déformation du tube stomacal par les contractions. Un bol alimentaire est complètement étranglé dans le canal prépylorique et est expulsé partiellement dans le duodénum. — P. pylore.

Guillon (1) regarde l'étranglement complet comme indiquant la situation du pylore. Ce n'est

(1) Guillon, thèse de Paris, 1907.

pas notre avis. Le pylore se trouve sur le bord droit du bol ainsi formé ; l'étranglement isole une petite portion prépylorique : le *canal pylorique* de Jonnesco (1).

De l'interprétation des phénomènes si curieux que nous venons de décrire, doivent découler des renseignements importants sur l'anatomie et la physiologie de l'estomac.

## Anatomie de l'estomac.

L'estomac peut être décrit comme composé de trois parties, de forme et de direction différentes :

Le *grand cul-de-sac*, poche supérieure, dont l'image sur l'écran est plus ou moins régulièrement arrondie ou allongée dans le sens horizontal.

Au-dessous, une partie verticale ou légèrement oblique à droite, que l'on peut appeler le *corps*.

En bas une troisième région, horizontale ou légèrement oblique en bas, *cul-de-sac inférieur* ou *antre pylorique*.

1° Grand cul-de-sac. — En anatomie descriptive, le grand cul-de-sac est la partie de l'estomac située au-dessus d'une ligne horizontale passant par le bord inférieur du cardia. Pour nous, il

(1) Jonnesco, in Anatomie de Poirier et Charpy, t. IV, p. 203.

n'en peut être ainsi; le grand cul-de-sac doit comprendre toute la partie renflée ou susceptible de l'être, qui occupe la région hypocondriaque gauche.

L'emplacement considérable que peuvent lui abandonner les viscères voisins, au dedans de la ceinture rigide du thorax, favorise manifestement l'agrandissement de cette partie de l'estomac et la persistance dans sa cavité de gaz plus ou moins abondants, chassés du corps stomacal par la pression viscérale dans la position verticale.

Mais ce cul-de-sac lui-même contient-il toujours des gaz, ou sa cavité peut-elle devenir virtuelle par accolement de ses parois? La question ne semble pas si facile à résoudre.

L'abdomen ouvert chirurgicalement montre toujours, même à jeun, des gaz et un peu de liquide; mais on peut objecter que l'opéré avale souvent de l'air et de la salive pendant l'anesthésie. La sténose œsophagienne donne un estomac vide; le fait est pathologique, mais n'en est pas moins intéressant au point de vue anatomique.

Radioscopiquement, nous avons noté la présence habituelle d'une zone gazeuse soulignée par un trait opaque de liquide. La non-existence de ce trait rend l'affirmation plus difficile, par suite de l'absence de contrastes. Il peut y avoir des gaz masqués par l'opacité des organes voisins.

Cependant si l'on considère que, dans ces cas, la déglutition d'un peu d'air et de salive fait immédiatement apparaître sous la coupole diaphragmatique une mince lentille transparente parfaitement distincte, on sera porté à croire que réellement l'estomac peut être complètement vide.

Dans ce cas, ses parois accolées d'avant en arrière limitent une cavité virtuelle ayant sans doute la largeur du ligament phréno-gastrique, auquel elles sont comme suspendues. On sait qu'il ne s'agit pas ici en réalité d'un ligament, mais d'une zone d'accolement de la paroi postéro-supérieure de l'estomac au diaphragme, dans une étendue transversale de 6 à 8 centimètres, sauf variations.

Quand cette cavité cesse d'être virtuelle, on se trouve en présence d'une poche très irrégulière, s'étendant surtout transversalement à mesure qu'elle s'accroît, se terminant en bas comme un cône renversé. Le sommet inférieur de ce cône atteint rarement le bord des fausses côtes, mais il ne remonte non plus jamais beaucoup au-dessus.

Si le contour, facilement suivi dans la largeur, renseigne bien sur la forme de l'organe dans ce sens, on apprécie plus difficilement la forme de la poche suivant l'épaisseur, c'est-à-dire suivant le diamètre antéro-postérieur du corps. Guillon

figure une paroi inférieure du grand cul-de-sac, comme un plancher gagnant brusquement, horizontalement, la paroi postérieure de l'abdomen, doté même d'un bas-fond dans lequel pourrait séjourner une pilule; et c'est ainsi qu'il explique l'arrêt que nous avons décrit dans le chapitre « Examen ».

Rien de semblable ne peut se concevoir anatomiquement. Dans sa partie la plus étendue en profondeur, la paroi postérieure du grand cul-de-sac, en quittant le diaphragme, s'appuie sur un plan incliné formé par le pôle supérieur du rein, le pancréas et le mésocôlon. Ce plan est facile à voir sur le cadavre, et dans certaines conditions favorables nous avons pu le suivre des yeux sur le vivant. Le pancréas s'élève plus ou moins, suivant que le cul-de-sac est vide ou plein.

Quant à la paroi antérieure, c'est elle sans doute dont l'éloignement variable du diaphagme permet les variations de grandeur de la cavité. Entre elle et le diaphagme, en effet, s'avance le lobe gauche du foie, qui bascule plus ou moins sur sa large base d'implantation postérieure (ligament hépato-cave), grâce à la disposition et à la laxité de son ligament suspenseur (fig. 7 et 8).

Plus en dehors, la région hypocondriaque va se rétrécissant; la rate en arrière, le coude gauche du côlon en dehors sont les organes dont

les variations de position correspondent avec les variations de volume de l'estomac.

2° Corps. — Au grand cul-de-sac, arrondi en tous sens, fait suite le corps, d'aspect très diffé-

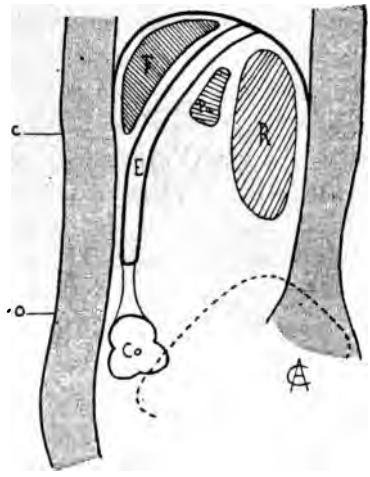


Fig. 7. — Coupe schématique de l'estomac supposé complètement vide. Le foie s'interpose largement entre le diaphragme et l'estomac. La coupe est antéro-postérieure, parasternale.

C, niveau du bord cartilagineux du thorax. — O, hauteur de l'ombilic. — ---, projection du contour de l'os iliaque. — E, estomac. — F, foie. — Pa, pancréas. — R, rein gauche. — Co, côlon transverse.

rent, à bords parallèles, dirigé verticalement en bas ou un peu obliquement à droite.

Si la petite courbure, légèrement concave en bas sur le grand cul-de-sac, change peu de

direction pour former le bord droit du corps stomacal, la grande courbure doit se couder plus ou moins brusquement; l'angle obtus, quelquefois presque droit, qui en résulte forme une encoche établissant aussi nettement la limite des

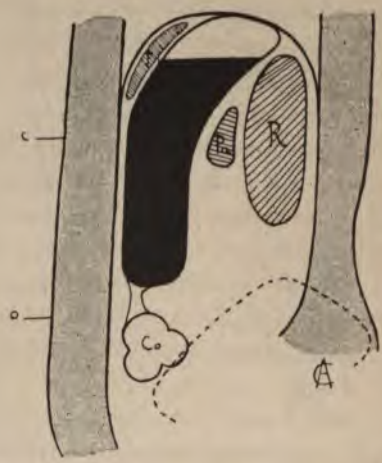


Fig. 8. — Coupe schématique, antéro-postérieure, de l'estomac rempli.

Même légende que pour la figure 7.

deux parties que la différence considérable de leur largeur.

En dehors de la digestion, le corps de l'estomac normal est vide. De même que l'intestin vide s'aplatit dans le sens de son attache mésentérique, l'estomac vide adosse ses parois suivant

le plan d'insertion de l'épiploon gastro-hépatique. Il se trouve par suite aplati derrière la paroi abdominale par la masse intestinale insinuée derrière lui sous le mésocôlon transverse. La largeur du corps est mesurée par la distance entre les deux courbures. Nous ne pouvons l'apprécier par l'image de chute d'une masse bismuthée, car à ce moment l'estomac n'est plus au repos; il est contracté et rétréci par cette contraction, comme nous allons le voir.

A l'état de repos, Guillon estime la largeur du corps à 5 ou 6 centimètres. Nous la croyons moindre, de deux travers de doigt à peine : c'est à peu près celle que l'on constate chirurgicalement sur l'estomac des inanitiés par sténose œsophagienne et parfois sur le cadavre.

En se remplissant, le corps prend une forme cylindrique presque régulière.

3° Partie inférieure. — Antre pylorique. — Petit cul-de-sac. — Pylore. — La troisième portion est assez variable suivant les sujets.

Dans une forme très rare (nous n'en avons rencontré qu'un cas : celui d'un de nos élèves dont la complaisance inépuisable nous a été fort utile), cette partie terminale constitue un simple canal allant se rétrécissant légèrement jusqu'au pylore. Elle est plus oblique en bas et à droite que le corps, plus ou moins coudée sur lui. Cette coudure peut être minime, ou

atteindre l'angle droit ou même former un angle aigu.

Comme la plupart des radiologistes et comme nous l'avons vue, nous avons figuré une obliquité légère mettant le pylore nettement au point déclive. Cette situation est bien différente de celle que lui donnent les anatomistes; cependant on peut se convaincre autrement que par la radioscopie qu'elle est parfaitement plausible.

Chirurgicalement, le pylore se laisse facilement attirer hors de l'abdomen, s'il n'est retenu par aucune adhérence ou bride pathologique. Sur le cadavre, mettez un doigt sur le pylore et tirez légèrement en bas; vous verrez qu'il descend avec la plus grande facilité jusqu'à la 4e lombaire, entraînant la première portion et une partie de la deuxième portion du duodénum. Le point réellement fixe est l'abouchement dans le duodénum des canaux hépato-pancréatiques, au bas du ligament hépato-duodénal, bride épaisse et solide qui borde en avant l'hiatus de Winslow.

Nous croyons exceptionnel le type ascendant que nous avons cependant vu sur le cadavre remarquablement conservé d'une femme jeune, morte rapidement, dont l'estomac présentait vraiment la forme de l'image radioscopique, avec son corps étroit et aplati, sa troisième portion en infundibulum. Mais son pylore se laissait à

peine abaisser; l'angle duodénal supérieur était fixé par l'insertion, à son sommet, du ligament hépato-duodénal, ce qui constitue une

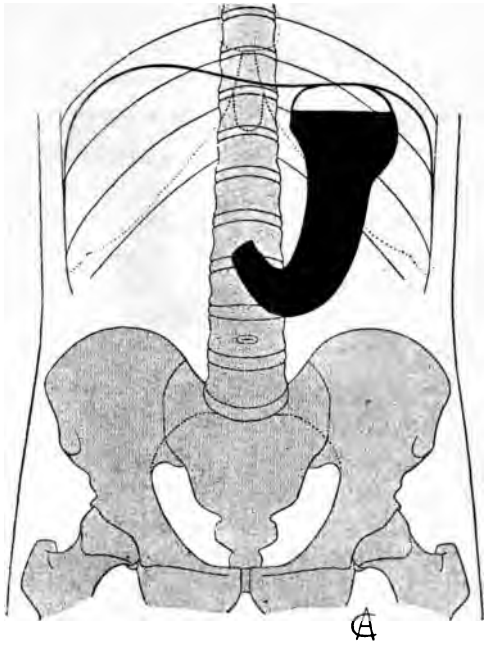

Fig. 9. — Estomac normal, à troisième portion ascendante, que nous considérons comme exceptionnelle.

exception anatomique. Dans la position verticale, cet estomac eût certainement présenté l'image de la figure 9.

Lorsque le pylore est au point déclive, on le voit sur le bord gauche du rachis, empiétant à peine sur lui, au bas de la 3e lombaire ou sur

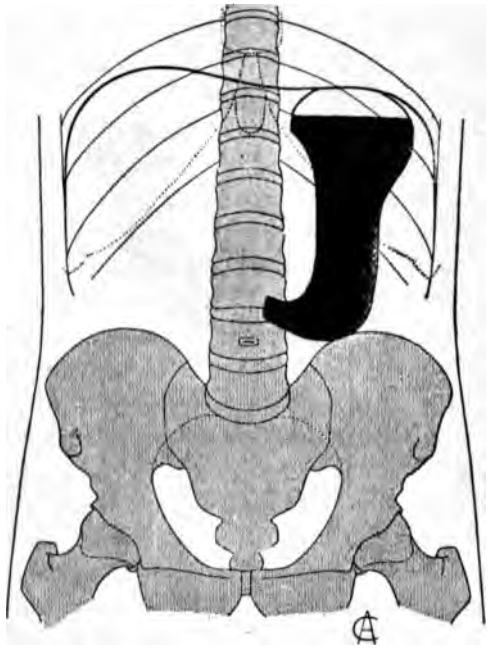

Fig. 10. — Estomac normal avec léger cul-de-sac inférieur rempli de bouillie bismuthée.

le disque sous-jacent, un travers de doigt au-dessus de la crête iliaque, deux travers de doigt au-dessus de l'ombilic.

Dans une autre forme, la troisième portion

présente un élargissement, un petit cul-de-sac ; il existe véritablement un *antre pylorique*, mais la portion la plus rapprochée du pylore reste plus étroite et constitue le canal prépylorique.

L'antre a une direction générale horizontale, légèrement ascendante vers le pylore, par suite de la présence du cul-de-sac.

La première forme constitue ce que l'on peut appeler l'estomac *type* ; mais il est tellement rare que l'on doit considérer comme normaux les estomacs qui, ayant un fonctionnement physiologique normal, présentent un cul-de-sac convexe en bas, pouvant atteindre la crête iliaque, la dépasser même légèrement après remplissage (fig. 10). — Sa longueur (transversale) est aussi plus grande que dans l'estomac type ; elle peut atteindre 6 à 8 centimètres. Le pylore se trouve nettement en avant de la colonne vertébrale, d'autant plus à droite que le remplissage est plus considérable. D'ailleurs, à l'état normal comme à l'état pathologique, la situation du pylore et de l'estomac tout entier est un peu variable suivant l'état de réplétion gazeuse du gros intestin.

Il nous faut encore retenir l'attention sur la forme du cul-de-sac inférieur. Légèrement convexe en bas habituellement, de manière à donner la sensation qu'il se laisse simplement déprimer par le bismuth qui s'y amasse, il a parfois une forme un peu irrégulière. On a décrit par exemple

la forme en *bas de laine*, dans laquelle une dilatation située à la réunion du corps et de l'antre figurerait un talon. Nous avons vu de ces cas; mais nous croyons qu'il faut se garder de quelque illusion due aux contractions stomacales; ces dilatations bizarres nous ont semblé momentanées. Si elles sont vraiment permanentes, il y a lieu de penser à une cause pathologique.

***Influence de la respiration et des contractions de la paroi abdominale.*** — Dans les inspirations ordinaires, le pôle supérieur de l'estomac subit seul l'influence de l'abaissement du diaphragme. Dans les inspirations profondes et *diaphragmatiques*, le pôle inférieur s'abaisse aussi légèrement.

Par contre, lorsque le sujet *rentre son ventre* par contraction des muscles droits, on voit le fond de l'estomac s'élever, d'une manière variable, suivant la puissance de la contraction. L'amplitude de ces mouvements contraires atteindrait facilement, d'après certains auteurs, 10 à 12 centimètres, et même plus (?).

## Physiologie de l'estomac.

Au cours de notre exposé technique, nous avons dû nécessairement énoncer les phénomènes physiologiques qui se déroulaient sous nos yeux; mais nous devons en refaire une description

plus précise, plus complète et plus synthétique.

La vue directe de l'organe permet de constater :

Comment il se remplit,

Comment il se vide.

**Remplissage de l'estomac.** — C'est à dessein que nous avons minutieusement décrit l'arrivée des corps ingérés dans le grand cul-de-sac, leur arrêt parfois prolongé à sa partie inférieure, la lenteur de leur descente dans le corps, la minime largeur de celui-ci pendant cette descente.

Il semble qu'on n'ait jusqu'ici expliqué ces phénomènes que par l'accolement des parois stomacales, la résistance qu'elles opposeraient à ce que le corps étranger vienne s'insinuer entre elles.

Notre conception est tout autre. *Tous ces phénomènes sont d'ordre physiologique* et résultent de la contraction des parois musculaires de l'organe.

Cette contraction est provoquée par l'arrivée du corps étranger, qu'elle arrête aussitôt que peut se réaliser l'effacement actif de la cavité stomacale, au bas du grand cul-de-sac. — Saisie par la paroi, la masse, quelle qu'elle soit, ne descend pas par le simple effet de la pesanteur, mais sous l'influence des contractions péristaltiques qui l'enserrent et la passent pour ainsi dire à la filière.

C'est ainsi seulement qu'on peut expliquer

comment notre cône, après sa glissade oblique, devient brusquement vertical, « pique une tête » dans le canal sous-jacent et n'y pénètre *jamais* couché; pourquoi le liquide bismuthé s'écoule, non en nappe, mais en filet ténu; pourquoi la bouillie s'écoule souvent par bols séparés.

Cette contraction est assez forte pour retenir complètement, non seulement un corps solide, mais de la bouillie ou même du liquide pendant plusieurs minutes. La présence d'une première quantité de liquide ou de bouillie en atténue ou en empêche la production. Cependant on la voit parfois se répéter à plusieurs reprises, surtout chez les sujets nerveux.

Dès le début de ses recherches radioscopiques, Leven a bien vu le mode de remplissage de l'estomac. Il a noté qu'une petite quantité de liquide suffisait pour faire apparaître sous la zone gazeuse une ligne de niveau plus foncée, certainement formée par un liquide, car les secousses imprimées au sujet produisent l'ondulation de sa surface. Or la hauteur du niveau ne varie pas, dit-il, par une ingestion de 50 à 250 centimètres cubes. C'est donc que le corps de l'estomac développe ses parois. Elles s'écartent l'une de l'autre jusqu'à ce que leur résistance et sans doute aussi la tension des organes voisins fassent monter le niveau

dans l'évasement qu'est le grand cul-de-sac.

Un calcul très simple, d'après les formules géométriques, permet en effet de reconnaître qu'en passant de la forme aplatie à la forme cylindrique, un tube de la dimension de l'estomac peut recevoir à peu près les quantités indiquées par Leven sans que le diamètre augmente sensiblement.

Le fait est donc exact dans son ensemble, si l'on veut bien ne pas en faire une vérité mathématique.

Il est certain aussi que le corps conserve longtemps, pendant le remplissage, sa forme caractéristique de tube cylindrique, d'éprouvette (Leven). Cette conservation de la forme relève évidemment de la tonicité de la paroi, dont l'épaisseur, un peu plus grande à mesure que l'on descend vers le pylore, fait équilibre à la surcharge résultant du poids de son contenu.

Si l'on pousse plus loin, l'estomac se déforme ; non seulement on a conscience de son élargissement, mais la partie supérieure du corps, moins résistante, s'évase et se continue sans limites aussi nettes avec le grand cul-de-sac qui s'élargit ; l'encoche s'atténue ; la grande courbure tend à s'arrondir régulièrement. Par contre, le fond ne s'abaisse plus ; on peut admettre qu'il est soutenu par le coussin intestinal sous-

jacent, la tension abdominale tout entière tendant à augmenter.

On a dit, à propos de ce remplissage régulier de l'estomac normal, que l'estomac était un tube qui se modelait sur son contenu. L'expression est au moins fâcheuse. On pourrait comprendre par là que c'est le contenu qui lui donne sa forme. S'il en était ainsi, le contenu, qui est liquide ou mou, s'accumulerait à la partie déclive, qu'il élargirait.

C'est précisément le contraire et c'est la tonicité stomacale qui modèle le contenu, comme il arrive pour tous les tubes souples, jusqu'à la limite de leur élasticité — ou de leur tonicité s'il s'agit d'organes vivants.

**Évacuation de l'estomac.** — L'estomac peut se débarrasser très rapidement de son contenu. Leven l'a vu se vider de son contenu liquide à la façon d'un entonnoir, ce qui a été admis par les anciens physiologistes comme se produisant par contraction de la *cravate de Suisse*, bien démodée actuellement. Nous avons vu dans un cas, qui doit être exceptionnel, un de nos cônes traverser rapidement l'estomac, surprendre pour ainsi dire la vigilance du pylore et passer immédiatement dans le duodénum. Habituellement, il est loin d'en être ainsi ; mais il serait tout aussi faux d'admettre qu'il y a un arrêt complet

pendant quelque temps de toute la masse ingérée.

Les contractions péristaltiques, qui jouent pour les aliments solides un rôle indéniable de brassage, commencent presque immédiatement après l'ingestion et sont partiellement efficaces de suite. Presque toutes, sinon toutes, aboutissent au passage dans l'intestin d'une partie du bol formé au voisinage du pylore, comme nous l'avons décrit. Mais, à la fin de la digestion stomacale, le pylore laisse passer des masses plus volumineuses.

Nous ne reviendrons pas sur la forme des contractions, l'image qu'elles donnent sur l'écran. Ajoutons seulement que, parfois, il se produit une sorte de contraction totale, avec élévation du fond (action des fibres longitudinales?) notablement au-dessus du niveau habituel. Ce phénomène a été décrit récemment comme se produisant régulièrement à la fin de la digestion ; mais nous l'avons constaté beaucoup plus tôt.

D'après Guillon, l'évacuation serait d'abord très rapide, puis beaucoup plus lente, en sorte que cinq, six et même huit heures après l'ingestion de 400 grammes de semoule au lait, on en trouve encore des traces au voisinage du pylore. Nous croyons que c'est une erreur. Ou il s'est agi dans ces cas d'une stase partielle et pathologique, ou la muqueuse retenait un peu de bismuth adhérent.

La radioscopie fournira certainement des

résultats intéressants au point de vue physiologique sur la durée du séjour des divers aliments, soit à l'état normal, soit à l'état pathologique.

### L'ESTOMAC DANS LA POSITION HORIZONTALE

Les détails minutieux dans lesquels nous sommes entrés dans le précédent chapitre n'ont pas besoin d'être répétés ici. Nous n'aurons à noter que les particularités spéciales à la position.

1° **Décubitus dorsal.** — Que l'on fasse passer le sujet de la position verticale à la position horizontale, après l'ingestion d'un corps bismuthé, ou qu'on le lui fasse avaler déjà couché, on trouve ce corps, quel qu'il soit, et tout entier, même s'il a le volume du repas de Rieder, dans le grand cul-de-sac, sous le diaphragme.

S'il s'agit d'une pilule ou d'un cône, ils y restent indéfiniment, sans que le grand cul-de-sac semble pouvoir s'en débarrasser, au moins dans les limites d'une observation qui ne peut être indéfiniment prolongée.

Liquide et bouillie bismuthés s'accumulent principalement dans la partie interne, point déclive. L'air n'est pas visible, même en dehors de la partie opaque.

Les aliments bismuthés ne restent pas là indéfiniment. Au bout de quelque temps, on voit soit une traînée en mince filet, soit un bol d'une

certaine dimension, s'engager dans le corps de l'estomac, de la même manière que nous l'avons décrit dans la position verticale, mais plus lentement, et s'acheminer vers le pylore.

Il faut en conclure d'une manière probable que le grand cul-de-sac se contracte à la façon du corps et de l'antre, mais nous n'avons pu percevoir aucune ondulation sur ses bords ; sans doute cette ondulation est-elle trop peu profonde pour être aperçue avec l'outillage actuel.

On comprend que le passage dans le corps de l'estomac des parties ainsi évacuées ne nous permet pas d'évaluer sa largeur. Au moment où il se produit, il y a contraction, c'est-à-dire réduction de cette largeur à la largeur même du bol qui passe. A l'état de repos, nous n'avons aucun point de repère.

Ce que nous pouvons seulement dire, c'est que la route que nous voyons parcourir au bismuth se dirige d'abord presque verticalement en bas, puis presque transversalement à droite. Elle dessine donc une courbe à concavité supérieure et droite très accusée.

La troisième portion est plus élevée, de 1 à 2 travers de doigt, que chez le sujet debout. Sa longueur est plus grande, ce qui revient à dire qu'elle comprend une partie de ce qui constituait le corps dans la position verticale.

Le pylore est plus élevé, situé plus à droite,

et l'angle duodénal remonte sous le foie. C'est la position des anatomistes.

C'est le moment, il nous semble, de nous rendre compte des conditions qui président à ces changements de forme et qui résultent de l'action de la pesanteur.

Examinons un sujet maigre, digérant bien, dont l'intestin ne présente aucun ballonnement.

Dans la position horizontale, la forme de son ventre bien relâché est plus ou moins en *bateau*. L'action de la pesanteur se répartit sur le bassin et sur les flancs, qui s'étalent. Les régions hypocondriaques sont élargies et font saillie au-dessus de l'épigastre. Le pubis est souvent plus saillant que l'ombilic. La région moyenne se vide et à la palpation on ne sent *presque rien* entre la paroi abdominale et la colonne vertébrale.

Mettons-le debout : les flancs s'aplatissent, la paroi antérieure bombe, surtout dans la région sous-ombilicale ; les hypocondres se rétrécissent, on peut le constater par la mensuration.

Toute la masse intestinale mobile s'est précipitée dans le bas du ventre, arrêtée seulement par la résistance de la paroi et la solidité des mésos. La forme du ventre ptosique n'est que l'exagération de l'état normal.

La partie supérieure du ventre tend donc à se vider, et l'estomac n'échappe pas plus que les autres viscères mobiles à cette action de la pesan-

YALE LIBRARY

teur. Il pend en bas autant que le lui permettent l'adhérence de son grand cul-de-sac au diaphragme et la longueur de l'épiploon gastro-hépatique. Or celui-ci est plus lâche qu'on ne le croit généralement, même au niveau du pylore, comme nous l'avons dit.

Un détail encore, fourni par l'examen radioscopique. Lorsque, le sujet étant dans la position horizontale, le grand cul-de-sac rempli par une masse bismuthée, on le fait passer à la position assise, la masse ne tombe dans le corps de l'estomac que lorsque cette position est près d'être obtenue. Il semble que, dans la position horizontale, le grand cul-de-sac ait réellement un plancher formé au-devant du rein par le pancréas très élevé, peut-être quelques anses grêles glissées sous le mésocôlon et qui sont maintenues en place par la contraction musculaire de la paroi pendant l'effort déployé pour s'asseoir.

2° **Décubitus latéral**. — Leven, examinant dans la position verticale, puis dans les deux décubitus latéraux, des sujets auxquels il avait fait avaler une pilule bismuthée, avait cru voir dans la marche de cette pilule parcourant les bords de l'organe le moyen de délimiter l'aire de l'estomac.

Déjà Béclère, dans son volume sur *Les Rayons de Röntgen et le diagnostic des maladies internes* (1),

(1) Béclère, Les Rayons de Röntgen et le diagnostic des maladies internes (*Actualités médicales*).

a indiqué que le déplacement de l'estomac dans les divers décubitus rendait cette délimitation imprécise.

Voici en effet ce qu'on observe.

Dans le décubitus latéral droit, la petite courbure vient ordinairement se confondre avec le bord latéral gauche des vertèbres de manière à rendre le passage de la pilule difficilement visible. D'autres fois cependant, la petite courbure reste distincte et forme une convexité gauche bien visible. La pilule roule sur elle et tombe sur le pylore, toujours à droite de la colonne vertébrale.

Dans le décubitus gauche, la pilule atteint le flanc gauche plus près de la paroi latérale que ne le fait la ligne limitante externe du grand cul-de-sac dans la position verticale.

Ces observations s'expliquent bien par la mobilité considérable des viscères. Le changement de forme de l'abdomen dans ces diverses positions, si facile d'ailleurs à observer, n'a pas d'autre cause.

En résumé, il n'y a aucun profit à tirer de l'examen dans les décubitus latéraux. La pilule de Leven se meut *avec* l'estomac au moins autant que *sur* sa paroi. Elle ne peut en aucune façon indiquer l'aire de cet organe comme il avait pensé, au début du moins, pouvoir l'indiquer, erreur qui a été reproduite dans les plus récents traités sur les maladies d'estomac.

## INTESTIN

Nous ne voulons pas étendre notre étude à la radiologie de l'intestin, qui d'ailleurs est encore à peine ébauchée. Cependant nous n'avons pu résister au désir de dire quelques mots de la traversée du tractus digestif entier par les substances bismuthées évacuées hors de l'estomac et de présenter en passant quelques considérations anatomiques.

1° **Intestin grêle.** — L'intestin grêle ne donne par lui-même aucune image à l'écran. Souvent presque vide à l'état normal, il ne contient en tout cas des gaz que d'une manière égale partout; il n'y a donc pas de contrastes. Mais il est suffisamment transparent pour qu'on puisse suivre, mieux dans la position horizontale, le passage des bols bismuthés dans ses méandres.

Ces bols ne s'arrêtent pas dans le duodénum, qu'ils parcourent en quelques instants, sous la forme mince et effilée que nous avons décrite au passage du pylore.

Cette apparence change ensuite. Il semble que des amas un peu plus volumineux se forment, avançant quelquefois rapidement, puis s'arrêtant en certains points pendant un temps relativement assez long. Au bout de quelque temps on en voit dans les points les plus disséminés de la région sous-ombilicale, par suite de la

répartition capricieuse des anses intestinales.

Au bout de quatre heures et demie nous avons vu, chez l'homme sain, le bismuth d'un repas

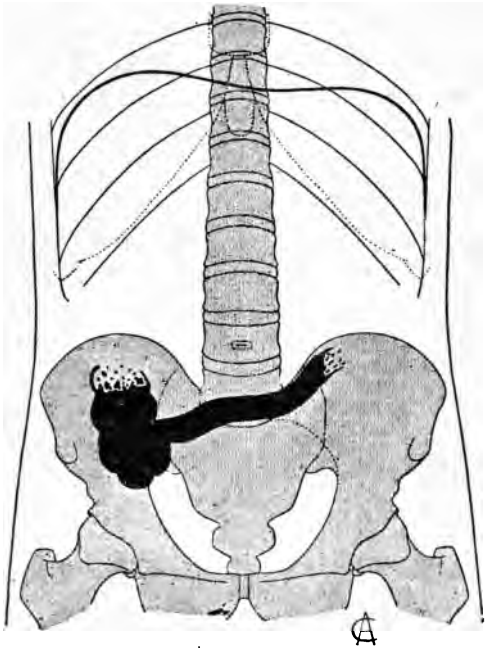

Fig. 11. — Repas de Rieder arrivant dans le cæcum quatre heures et demie après l'ingestion.

de Rieder accumulé dons les dernières portions de l'intestin grêle et ayant déjà partiellement envahi le cæcum (fig. 11).

2° **Gros intestin.** — Il est rare qu'on ne voie pas, sans aucune préparation, quelques portions du gros intestin, reconnaissables à la transparence que leur donne la présence des gaz. C'est surtout dans les flancs que s'aperçoivent ces zones claires, surtout dans le flanc gauche, et assez haut pour en faire conclure qu'on voit alors le voisinage du coude gauche du côlon.

Mais il n'y a rien à tirer de cette constatation restreinte et incomplète. Il n'en est pas de même par l'emploi du bismuth.

On admet généralement que la traversée du tube digestif entier dure dix-huit à vingt-quatre heures dans les conditions de fonctionnement normal.

Si, vingt-quatre heures après un repas bismuthé, on examine l'abdomen à l'écran, une bonne partie du gros intestin renferme habituellement des masses noires séparées qui le dessinent plus ou moins complètement. Mieux vaut encore faire prendre 10 grammes de bismuth aux deux principaux repas qui précèdent l'examen ; la répartition sera plus complète et plus étendue.

Toujours le cæcum est nettement imprégné de bismuth ; le côlon transverse est presque toujours visible dans toute son étendue, le côlon descendant contient peu de chose, l'S iliaque davantage. Les deux coudes coliques s'accusent par des espaces clairs et ne renferment presque jamais de masse bismuthée.

*Dans la position verticale*, le coude droit du côlon est très peu élevé ; il atteint la crête iliaque ou la dépasse de peu ; parfois il reste plus bas.

Le côlon transverse est rarement transversal ; plus souvent, même chez l'individu absolument normal anatomiquement et physiologiquement, il descend dans le bassin, parfois jusqu'à la hauteur du pubis, puis se relève presque verticalement pour atteindre le coude gauche très élevé (fig. 12). Lorsqu'il est transversal ou en guirlande, l'extrémité *gauche* se relève de la même manière, mais naturellement cette partie ascendante est alors moins longue.

Le coude gauche est situé dans le thorax, atteignant le bord inférieur de la 8e ou de la 9e côte à l'extrémité antérieure, suivant l'état de vacuité ou de plénitude de l'estomac ; les deux parties qui le forment se réunissent suivant un angle très aigu.

Le côlon descendant est vertical. L'S iliaque plonge plus ou moins dans le bassin, comme on le sait d'ailleurs.

On a quelquefois de la peine à distinguer l'S iliaque de la partie gauche du côlon transverse ; on y arrive en appuyant sur le bas-ventre, ce qui, en remontant le transverse, fait suivre sa continuité.

Dans la position *horizontale*, le coude droit du côlon remonte légèrement, le côlon transverse

devient vraiment transversal. Il atteint le flanc en croisant en avant le côlon descendant et remonte en s'inclinant un peu en dedans pour

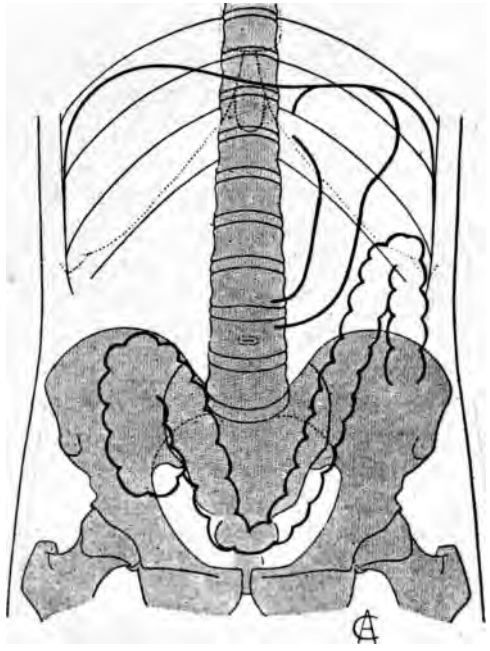

Fig. 12. — Chez un étudiant (26 ans) ayant une digestion normale, trajet du côlon transverse dans la position verticale.

gagner le coude gauche. Celui-ci est à une hauteur variable, suivant l'état de l'estomac, contribuant à remplir l'hypocondre, de telle sorte que nous l'avons vu presque toucher le dôme

diaphragmatique dans l'état de vacuité de l'estomac (fig. 13).

Le côlon descendant passe en dedans de cette

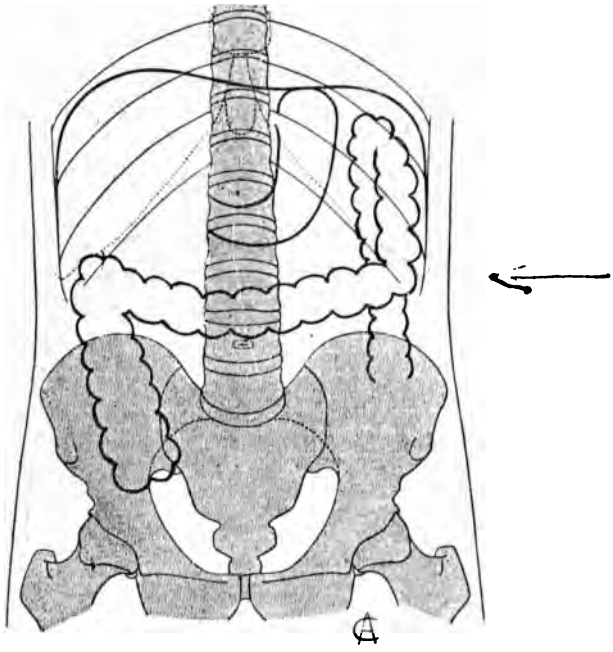

Fig. 13. — Chez le même sujet que dans la figure 12, trajet du côlon transverse dans la position horizontale, l'estomac étant complètement vide.

partie terminale du transverse pour gagner la fosse iliaque gauche.

## III. — L'ESTOMAC PATHOLOGIQUE

Il n'est pas douteux que la radioscopie de l'estomac prenne bientôt une place importante parmi les procédés d'investigation si nombreux dont s'est enrichi graduellement l'examen clinique de l'estomac malade.

Plus simple ou plus précise que la plupart d'entre eux, elle fournira des signes ayant toute la valeur des choses vues. Un radiologiste exercé dotera l'observation de renseignements *certains*, concernant la forme et le fonctionnement de l'estomac.

Nous ne voulons nullement dire qu'il fera à lui seul le diagnostic de la maladie. Dans quelques cas peut-être; mais rarement un diagnostic peut reposer sur un signe, pas plus que sur le résultat d'une recherche chimique ou bactériologique.

D'ailleurs, si le résultat de l'examen est négatif, il n'en aura pas moins sa valeur. Il permettra de dire qu'il faut chercher ailleurs que dans un changement de forme ou un trouble de motricité de l'estomac la cause d'une dyspepsie (nous donnons à ce mot son acception la plus large) que le clinicien hésite à classer; qu'il faut

approfondir l'examen général (psychose, hystérie) ou l'état des organes voisins pouvant être le point de départ de troubles digestifs. Ainsi la radioscopie contribuera aux progrès de la nosologie, aidera au démembrement, que les cliniciens modernes ont bien avancé, des affections autrefois réunies dans les chapitres vagues et illimités des gastralgies et des dyspepsies, et dont quelques-unes attendent encore une dénomination définitive.

Quoi qu'il en soit, nous dirons ici ce que nous avons vu dans un certain nombre de maladies et en quoi ces constatations enrichissent le domaine de la clinique.

Sans nul doute les renseignements que l'on peut dès maintenant demander à la radioscopie ne donnent pas la mesure de l'avenir qui lui est réservé. La technique est probablement appelée à de grands perfectionnements. Les procédés actuels, si ingénieux soient-ils, sont encore bien grossiers. On peut prévoir qu'en les variant de diverses façons, on obtiendra des résultats plus complets.

## QUE POUVONS-NOUS DEMANDER A LA RADIOSCOPIE DE L'ESTOMAC ?

En examinant l'estomac sain, nous avons pu déterminer :

Sa forme,
Sa situation,
Son mode de remplissage,
Ses contractions,
La durée de son évacuation.

Tels seront par conséquent les divers points dont, à l'état pathologique, on devra noter les différences avec l'état normal.

Ils sont tous importants, on ne saurait le méconnaître, et il est intéressant de comparer à ce point de vue la radioscopie avec les autres procédés d'investigation physique jusqu'ici employés. Ces procédés sont : la percussion avec ou sans insufflation; le cathétérisme pour produire l'insufflation ou pour déterminer le plus ou moins de régularité de l'évacuation.

Or il est bien établi que la percussion sans insufflation ne donne que des résultats très incertains, que l'insufflation par poudres effervescentes n'est que très approximative.

C'est donc en somme à l'emploi de la sonde que l'on doit reconnaître une valeur indéniable. Mais, il faut bien le dire, la sonde est le cauchemar des malades. Si la radioscopie nous donne des résultats qui lui soient comparables, il n'y a pas à hésiter entre les deux méthodes. Or la radioscopie donne effectivement ces résultats ; elle les donne plus complets, sauf la possibilité de faire l'examen chimique du contenu stomacal. Aussi

les deux moyens ne s'excluent pas, mais le cathétérisme voit ses indications se restreindre.

La radioscopie a enfin un dernier avantage, c'est l'examen de l'homme debout. Or c'est debout que l'homme vit et digère la plus grande partie du temps. L'influence considérable qu'exerce l'action de la pesanteur sur la forme et la situation de l'estomac est un facteur qu'il n'est pas possible de négliger.

### PRÉLIMINAIRES DE L'EXAMEN. PRÉPARATION ET MOMENT FAVORABLE

Pour bien connaître l'estomac normal, il faut l'examiner à jeun et à divers moments de la digestion.

En clinique, surtout en clientèle, on n'examine guère que des estomacs pathologiques, et il n'est pas toujours facile de procéder à des examens multipliés.

Si, en principe, l'examen à jeun, le matin, reste très utile, parfois nécessaire, ce moment n'est pas toujours le plus commode, pour l'examinateur et pour l'examiné.

Sauf exceptions que nous signalerons en leur place, nous croyons que l'on peut généralement régler ainsi qu'il suit le meilleur mode de procéder quand on peut fixer au malade un rendez-vous :

Le tube digestif, si son fonctionnement est

insuffisant, sera vidé la veille par un purgatif ou un lavement.

Le jour même, le malade prendra, quatre à cinq heures avant l'examen, un repas n° 2 de Bourget, que celui-ci considère comme devant être presque évacué au bout de trois heures. Ce repas se compose de 200 centimètres cubes de bouillon, 80 grammes de viande, 100 grammes de pain ou autres farineux. On y joindra 10 grammes de bismuth.

Malgré les 20 à 30 grammes de bismuth que devra absorber le malade avant et pendant l'examen, la constipation consécutive sera plutôt rare ; il sera bon cependant de la prévenir.

Avant de pratiquer l'examen radioscopique, nous devons insister sur ce point, un examen complet du malade est indispensable, du moins s'il n'a pas déjà été fait au préalable. Même alors, il faut reconnaître l'état de l'abdomen du sujet.

La constatation d'une tumeur, d'une hernie, d'une augmentation de volume d'un des viscères : foie, rate, rein, sera en effet de la plus haute importance pour apprécier à leur juste valeur les signes purement radioscopiques.

Il faudra noter l'état des parois, leur résistance, leur épaisseur, la tension abdominale. Il importe que celle-ci ait été diminuée dans la

mesure du possible, quand on a affaire à un sujet dont l'intestin se ballonne facilement.

### TECHNIQUE

Le malade est examiné debout, l'écran fluorescent appliqué sur l'abdomen. L'examen dans le décubitus dorsal est rarement utile pour le diagnostic, mais il est parfois intéressant pour l'étude.

Quand on connaît bien l'estomac sain, il est inutile et insuffisant de se servir du cachet, de la pilule ou du cône bismuthés, que d'ailleurs tous les malades n'avalent pas facilement.

Seuls, un liquide clair ou épais, ou une bouillie, par leur volume, leur adaptation aux parois, ont une valeur diagnostique; il sera souvent utile de les employer successivement.

Notre crème bismuthée nous paraît mériter habituellement la préférence. Il n'est pas nécessaire de remplir l'estomac avec 400 centimètres cubes, comme le fait Rieder. Deux cents grammes de crème additionnés de 15 à 20 grammes de bismuth, pris en plusieurs fois pour varier les points examinés, suffiront amplement à donner tous les renseignements nécessaires, dessiner les courbures, marquer le point déclive, faire connaître la tonicité et la contractilité.

## 1. — *DILATATION ATONIQUE. — PTOSES (DISLOCATION VERTICALE).*

Les données toutes nouvelles que donne la radioscopie nous engagent, avant de décrire l'examen d'un estomac dilaté, à résumer d'abord en quelques mots l'état de la question.

Au début du XIXe siècle, les auteurs furent frappés, au cours des autopsies, par la dilatation quelquefois énorme de l'estomac. Ces dilatations étaient la plupart d'origine sténosique ; parfois cependant, les parois ne présentaient aucune lésion.

Cet agrandissement de la cavité gastrique est resté jusqu'à ces derniers temps pour les cliniciens un symptôme capital, autour duquel ils ont fait graviter toute la pathologie gastrique.

Pour Germain Sée et A. Mathieu, c'était la dyspepsie neurasthénique tout entière ; pour Bouchard, c'était la base de sa grande théorie des auto-intoxications.

Pour ce dernier, *l'estomac dilaté est un estomac qui ne revient pas sur lui-même*. Cette dilatation est due à une faiblesse congénitale du tissu musculaire lisse qui cause en même temps chez ces malades des varices, des hémorroïdes, de la flaccidité du scrotum. Le clapotement stoma-

cal à jeun est le signe pathognomonique de la dilatation.

Plus récemment, Frantz Glénard et ses élèves ont distrait du groupe dilatation les ptoses de l'estomac et étudié en particulier les dislocations verticales. L'estomac est normalement maintenu en place par la tonicité de la paroi abdominale et par la résistance de ses ligaments suspenseurs. Si la paroi devient insuffisante par suite de grossesses multiples, ou si les mésos sont trop peu résistants, l'estomac obéit à l'action de la pesanteur et tombe.

Ces deux notions de dilatation et de ptose, si différentes en apparence, ont engagé les auteurs à faire deux chapitres distincts, créant ainsi deux types différents : l'estomac dilaté, l'estomac ptosé.

Ces distinctions, séduisantes au point de vue didactique, ne nous ont pas semblé être l'expression de la vérité. En effet, nous n'avons jamais, en position verticale, trouvé un estomac dilaté sans ptose du pylore, sans que, il est vrai, la réciproque soit absolument constante.

Cela se comprend. Si ptose et dilatation vont de pair, c'est qu'elles ont la même origine et le même mécanisme : l'insuffisance de la tonicité des tissus, qui s'adresse rarement à un organe, mais habituellement à un appareil, à un ensemble d'organes.

De l'insuffisance des moyens de fixité résulte la ptose ; de l'insuffisance du muscle, de son atonie, résulte la dilatation.

A leur origine, il faut mettre une débilité congénitale ou accidentelle (maladies aiguës, inanition, dépression générale, faiblesse spéciale de l'enfance et de l'adolescence) ; les autres causes (grossesse, régime défectueux) deviennent les causes simplement occasionnelles. Il ne faudrait en excepter que les dilatations qui succèdent aux distensions par sténose. Ce sont alors des estomacs *forcés*.

Cette distinction des causes explique comment l'affection peut disparaître dans certains cas, au moins chez les sujets jeunes, tandis que, chez les autres, le fonctionnement peut être amélioré sans que disparaisse la malformation anatomique.

**Examen.** — Si le malade a été préparé comme nous l'avons recommandé, on verra dès le début de l'examen, si l'évacuation s'est faite dans les délais réglementaires, ou présente un certain retard.

La poche gazeuse sous-diaphragmatique est généralement plus volumineuse qu'à l'état normal et surtout plus développée dans le sens vertical, ce qui lui donne une certaine ressemblance avec une montgolfière. Le grand cul-de-sac se termine beaucoup plus bas que d'habitude et se

continue dans la partie canaliculaire, rétrécie, du corps, où les gaz s'engagent en la dilatant dans

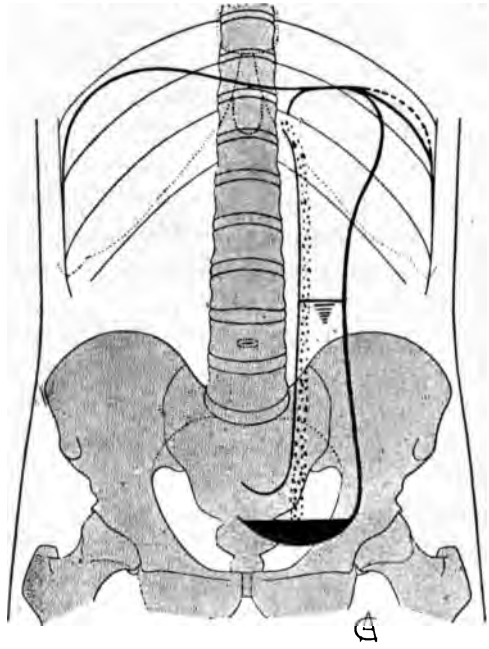

Fig. 14. — Dilatation atonique chez une jeune fille de seize ans. Le fond de l'estomac atteint presque le pubis. Le liquide bismuthé tombe en filet mince, verticalement, en suivant la petite courbure. Aplatissement latéral du diaphragme; — — — —, diaphragme normal.

les inspirations profondes. Ce phénomène est déjà assez caractéristique.

Un liquide bismuthé que l'on fait ingérer ne

subit aucun arrêt ; il descend rapidement le long de la petite courbure, très près de la colonne vertébrale, plus ou moins bas, parfois jusqu'au voisinage du pubis (fig. 14).

Nous sommes donc bien en présence de l'estomac qui n'est pas revenu sur lui-même (dilatation).

A mesure que l'estomac se remplit, le fond s'abaisse, mais assez peu, par le poids de son contenu ; avec l'ingestion de la crème, on peut bientôt fixer la situation du pylore qui, *presque toujours*, affecte avec le fond les mêmes rapports que dans l'estomac normal avec cul-de-sac inférieur. L'épiploon gastro-hépatique et la première portion du duodénum se sont donc bien laissé étirer comme l'estomac lui-même (ptose).

Il y a cependant des exceptions, et comme la troisième portion de l'estomac normal peut être ascendante, nous avons vu exceptionnellement le pylore situé notablement au-dessus de l'antre d'un estomac dilaté. Peut-être est-ce pour la même cause ; mais nous n'avons pas eu l'occasion de le vérifier.

Si le fond s'abaisse peu, il s'élargit beaucoup. L'estomac ne moule plus son contenu comme un tube résistant et élastique ; il a la flaccidité d'une poche inerte, d'une vessie que l'on remplit d'eau. Cet élargissement permet à tous les aliments de tomber dans le fond et, au moins

dans les limites du remplissage expérimental, liquides ni solides n'atteignent le niveau que nous avons décrit dans le grand cul-de-sac de l'estomac normal.

Avec Leven et Barret, nous considérons ce mode de remplissage comme caractéristique.

Non moins intéressante est l'étroitesse relative de la partie du corps intermédiaire entre la partie remplie et le cul-de-sac supérieur. C'est dans ce goulot qu'est habituellement le niveau du liquide, oscillant suivant les mouvements respiratoires.

Quand cette étroitesse est notable et si le niveau inférieur n'est pas trop bas, l'estomac qui a reçu 250 centimètres cubes de liquide ou de crème bismuthée prend la forme d'un sablier (fig. 15). On a vraiment sous les yeux un estomac en bissac ; mais ce n'est pas l'estomac biloculaire que nous décrirons plus loin. Remarquons simplement ici qu'en appuyant sur l'abdomen, la figure se modifie par le reflux facile du contenu stomacal à travers ce rétrécissement apparent, qui s'élargit.

Les contractions sont généralement médiocres, tardent à s'éveiller, s'arrêtent facilement, au moins dans les formes accentuées auxquelles se rapporte la description qui précède.

Dans les degrés moins prononcés, où le niveau inférieur ne descend pas au-dessous de l'ilion,

on peut observer, surtout avec une masse bismuthée consistante, un entonnoir supérieur et des contractions bien marquées, bien que finalement

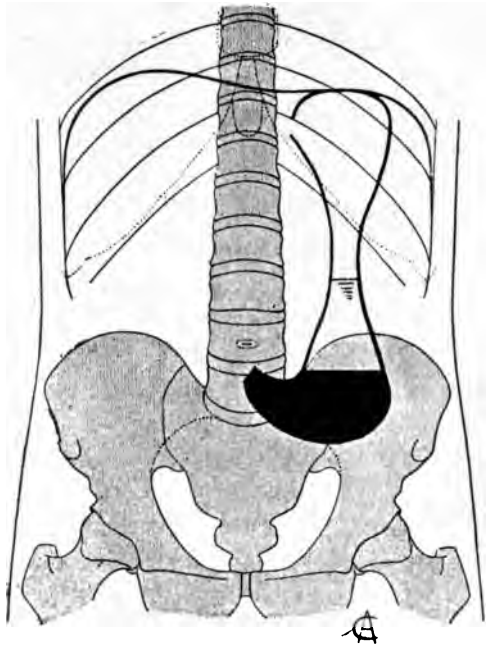

Fig. 15. — Dilatation atonique présentant la forme en sablier.

le niveau supérieur du contenu soit abaissé.

Ces faits montrent que, si l'atonie et la ptose sont logiquement et réellement liées, il peut y avoir prédominance de l'une sur l'autre. En

niant dans son absolutisme leur distinction anatomique, nous devons admettre dans certains cas leur distinction fonctionnelle, et diagnostiquer des *ptoses avec contractions suffisantes* et des *atonies avec ptose peu marquée*.

Dans la *position horizontale*, l'estomac doit prendre la forme figurée dans les traités classiques, par exemple d'après le dessin de Hartmann (1), avec son pylore élevé, son antre très bas et énorme.

Radioscopiquement, on observe une image très spéciale. La masse bismuthée, au lieu de se collecter tout entière dans le grand cul-de-sac, reste en partie dans le flanc. On peut vérifier sur le cadavre que ce dépôt se fait, grâce au relâchement des parois stomacales, dans une dépression située au-dessous du pancréas et du repli pancréatico-phrénique, sur le bord externe du rein, quelquefois même un peu au-dessous, et limitée en bas par le mésocôlon.

Le pancréas et le rein séparent ainsi les deux masses, formant un seuil assez élevé pour que le dépôt inférieur ne se vide même pas dans le grand cul-de-sac par une inclinaison marquée du malade en position renversée.

Nous devons dire en terminant que des examens radioscopiques successifs permettent

(1) In Soupault, Hartmann, Linossier, etc. Traité des maladies de l'estomac, page 418.

d'apporter au diagnostic et au pronostic une précision d'une haute importance. Nous avons pu suivre la disparition graduelle d'une dilatation de l'adolescence sous l'influence d'un régime approprié. En sens contraire, nous avons vu l'estomac qui nous a servi de type dans la description de l'estomac sain présenter, sous l'influence d'une dépression générale momentanée, des dimensions notablement plus grandes que quelques mois auparavant.

## 2. — *GASTROPTOSE TOTALE.*

La description des auteurs qui parlent de cette *chute totale*, que d'autres d'ailleurs nient ou passent sous silence, est tellement vague qu'on est bien fondé, en les lisant, ou à douter de son existence, ou à se demander comment on peut la diagnostiquer. — Abaissement du cardia, abaissement du diaphragme, telles sembleraient en être les caractéristiques mal prouvées.

Or la radioscopie nous a permis d'affirmer chez quelques malades l'existence de cette malformation, qui consiste en réalité dans la *disparition du grand cul-de-sac de l'estomac*, coïncidant avec un abaissement plus ou moins considérable du niveau inférieur.

Nous figurons un de ces cas, dans lequel il y avait encore une ébauche de cul-de-sac très

étroit ; mais dans les autres, il n'y en avait plus du tout. L'estomac était réduit à un tube suspendu à l'œsophage et le continuant direc-

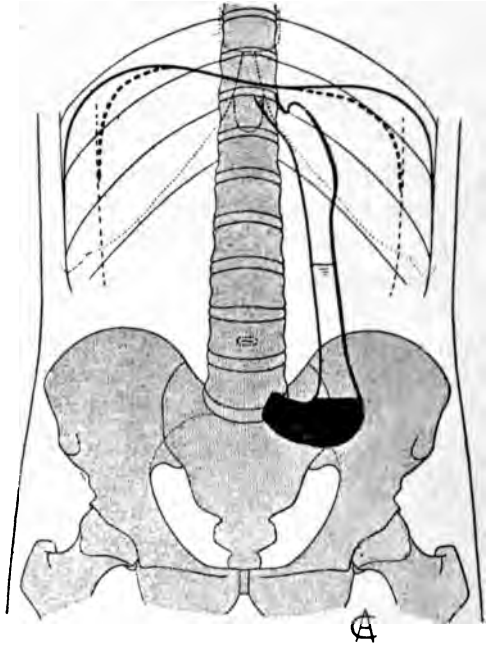

Fig. 16. — Gastroptose totale. Le pointillé.... indique la forme du diaphragme et le rétrécissement du thorax.

tement (fig. 16). On doit penser, ce qui se vérifie parfois sur le cadavre, qu'il n'existe pas alors de ligament phréno-gastrique.

Le diaphragme, quelquefois déformé déjà dans

la dilatation atonique (fig. 14), subit ici plus nettement une sorte d'aplatissement de sa partie externe.

La zone gazeuse commence au cardia, près de la colonne vertébrale.

Pour parfaire et affirmer le diagnostic, on fera coucher la malade. Le bismuth a tendance à rester complètement dans la fosse lombaire. Si alors, sans quitter la position couchée, on fait avaler une nouvelle quantité de liquide ou de bouillie, la partie ainsi ingérée ne s'étale pas sous le diaphragme. Les deux dépôts forment deux espèces de boudins étroits, allongés dans la même direction, qui sont bien caractéristiques.

Nous n'avons rencontré la gastroptose que chez des femmes à la taille élancée, fuselée. L'une d'elles ne portait pas de corset et n'avait jamais eu de grossesse.

### 3. — *SPASME PYLORIQUE. — MALADIE DE REICHMANN.*

Quand un obstacle à l'évacuation de l'estomac se produit, il donne lieu à un ensemble symptomatique auquel Soupault a donné le nom de *Syndrome pylorique.*

Ce syndrome peut être dû à un spasme pylorique; il peut être dû aussi à la maladie de Reichmann (gastrosuccorrhée).

Dans la gastrosuccorrhée, la radioscopie à jeun permettra de reconnaître une quantité de liquide souvent très notable, toujours assez abondante pour onduler par la succussion du malade.

Cependant, si la zone gazeuse n'existe pas, il faudra recourir au procédé classique de la sonde.

En dehors de cette constatation, l'examen à jeun ne révélera pas d'autre phénomène anormal, sauf peut-être des contractions stomacales plus intenses que de coutume après l'ingestion de bouillie bismuthée.

Par contre, l'étude de l'évacuation donnera des renseignements intéressants. Le bismuth mélangé au repas de Bourget n° 2, qui doit s'évacuer au bout de trois heures, restera plus ou moins longtemps dans l'estomac, selon la violence du spasme. Ce retard à l'évacuation dans un estomac d'apparence normale a une signification très nette.

Le procédé radioscopique l'emporte même en précision sur les procédés cliniques, comme l'ingestion de pruneaux et de raisins, qu'on doit retrouver le lendemain matin après le tubage.

Le diagnostic sera plus délicat quand surviendra un spasme pylorique par ulcère chez un malade ayant eu auparavant une dilatation. Les diagnostics clinique et radioscopique pourront paraître contradictoires ; ils ne feront en réalité que se compléter.

### 4. — *STÉNOSES PYLORIQUES.*

Si, comme il est fréquent, le diagnostic clinique a déjà été posé et que l'on puisse régler à son gré la technique de l'examen, on fera prendre la veille au soir 10 grammes de bismuth et on pratiquera la radioscopie le lendemain, le malade étant à jeun avec sa stase du matin, qui est ordinairement considérable.

Le bismuth s'y retrouvera en quantité plus ou moins grande et cette constatation est le signe vraiment caractéristique. Chez un malade atteint de sténose cancéreuse, l'estomac gardait encore du bismuth après quarante-huit heures.

Puis on videra cet estomac à la sonde. C'est après l'évacuation que l'on constatera s'il y a ou non dilatation, ce qui a une certaine importance pour le pronostic post-opératoire.

L'estomac, en effet, du fait de la sténose, est toujours distendu, mais il n'est pas toujours *dilaté*; vidé, il peut reprendre ses dimensions normales.

Bien souvent, le malade se présentera de lui-même, ou en tout cas à une autre heure, avec l'estomac plein et distendu.

La forme anormale est alors bien marquée. Une zone gazeuse existe, mais très petite, à peine visible parfois. La grande courbure est

arrondie comme dans les représentations classiques. La limite inférieure est basse. Le contenu est si volumineux qu'il est opaque; et comme les malades sont ordinairement maigres, on suit les contours à peu près complètement. Cependant la petite courbure étant encore peu visible parce qu'elle touche la colonne vertébrale, on ne peut déterminer la situation d'un pylore qui ne laisse à peu près rien passer.

L'ingestion de bismuth ne peut servir qu'à voir d'une manière certaine la limite inférieure.

Les contractions, souvent visibles extérieurement, donnent une image radioscopique particulière : la disparition ou au moins la diminution de la zone gazeuse. Ce phénomène se voit chez d'autres sujets au moment où ils ont des envies de vomir : les deux causes sont comparables.

Si on veut faire un examen complet, il est préférable de renvoyer le malade au lendemain et de procéder comme nous l'avons dit plus haut.

Le diagnostic entre la sténose d'origine cicatricielle et la sténose cancéreuse, quand le pylore seul est pris, est rarement possible; mais à la vérité il importe peu, car ce sont toujours des cas où la chirurgie doit intervenir, pour tenter une opération radicale ou se contenter d'une opération palliative.

## 5. — *TUMEURS DE L'ESTOMAC.*

Nous n'avons pas eu l'occasion d'examiner des malades simplement suspects, au début d'un néoplasme stomacal et il ne nous paraît pas qu'on puisse admettre sans réserve les diagnostics posés à cette période par la radioscopie.

Dans les cas confirmés, on peut ordinairement observer à l'écran des modifications importantes dans la forme et le remplissage. Dans les cas douteux, bien que relativement avancés, qui ne sont pas rares, on peut avoir encore des renseignements intéressants et utiles.

Il nous faut avouer d'ailleurs que parfois on ne trouvera rien d'anormal malgré la présence réelle d'un cancer : le fait nous est arrivé. Mais cela n'infirme pas la valeur habituelle de la radioscopie, qui ne saurait faire aucun doute.

*Cancer pylorique.* — Nous avons dit au chapitre « Sténoses du pylore » ce qui concerne le cancer limité à l'orifice ; mais s'il s'étend vers le corps, le rétrécissement du canal pylorique peut se distinguer nettement par la ténuité de la masse qui s'y glisse. Holzknecht en a publié une radiographie nettement démonstrative.

*Cancer de la petite courbure.* — Le plus souvent, le cancer du corps siège sur la petite courbure et s'étend plus ou moins sur ses faces.

En dehors même des limites de la tumeur, les parois sont épaissies plus ou moins loin, ont perdu leur élasticité; c'est ce qui explique sans doute les observations que nous avons faites dans plusieurs cas où la tumeur semblait relativement limitée par rapport à l'étendue de l'organe tout entier.

Outre qu'il n'est pas toujours facile de faire prendre à ces malades la grande quantité d'aliments que comporte le repas de Rieder, le simple emploi de l'eau bismuthée nous a donné des résultats tout à fait particuliers qui doivent le faire choisir, pour commencer du moins, dans le diagnostic.

Au lieu que le corps de l'estomac s'allonge verticalement, assez près de la colonne vertébrale, *il semble* refoulé en dehors et décrire une courbe très accentuée, concave en dedans. La limite inférieure est normale ou même un peu au-dessus du niveau normal.

Il semble, avons-nous dit; ce n'est en effet qu'une apparence résultant de la présence même de la tumeur et sans doute de l'induration des parois.

Cette induration augmente très notablement la largeur de l'estomac, qui ne peut plus, ni réduire son calibre par tonicité ou contraction, ni subir l'espèce d'étirement que lui imprime normalement l'action de la pesanteur. Le liquide

bismuthé contourne les régions indurées et gagne la partie saine et souple au voisinage de la grande courbure. Il coule sur cette courbure comme

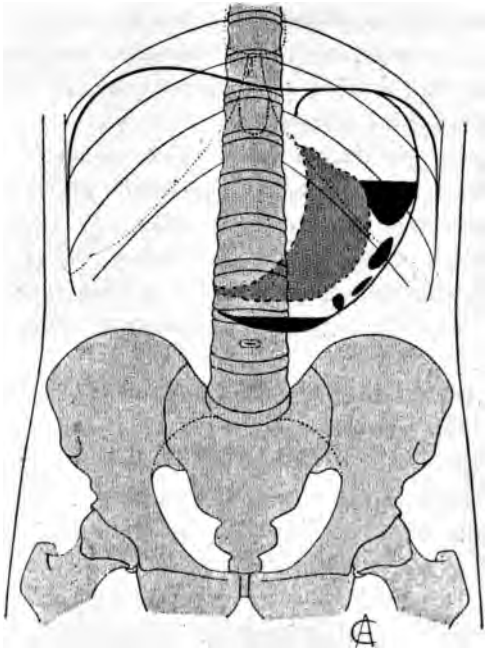

Fig. 17. — Cancer de la petite courbure. La partie ombrée représente non seulement la tumeur, mais les parties infiltrées.

sur une rigole d'ailleurs inégale, où le bismuth se dépose par places en amas irréguliers (fig. 17).

La bouillie bismuthée ne donne pas ces amas

caractéristiques, mais on constate l'irrégularité de ses bords. Nous ne saurions dire, ni surtout reproduire les aspects variés que prend la masse bismuthée dans le cancer. Chez un malade qui présentait des phénomènes rappelant la sténose œsophagienne, on voyait une très petite cavité irrégulière située sous le diaphagme ; nous avons pu vérifier à l'autopsie que la masse néoplasique siégeait près du cardia et qu'elle semblait avoir absorbé les parties saines, comme le cancer du sein rétracte la peau environnante.

C'est à peu près sous le même aspect que nous est apparu un estomac atteint de linite plastique ; seulement la cavité était beaucoup plus régulière.

**Autres tumeurs.** — Nous n'avons pas eu sous les yeux d'autres tumeurs que des cancers. D'autres auteurs en ont publié des observations où ils auraient pu faire le diagnostic.

Nous croyons qu'en effet, en procédant comme nous le disions ci-dessus, avec le liquide bismuthé ou une bouillie assez claire en petite quantité, la répartition inégale, interrompue par la saillie interne que fait la tumeur, peut permettre de la délimiter. La forme différente, arrondie ou irrégulière, de l'espace non imprégré de bismuth pourrait faire soupçonner qu'il s'agit d'une tumeur bénigne ou d'un cancer de la paroi.

Ce qu'il faut conclure, en somme, c'est que

toute inégalité de forme, toute irrégularité du trajet de la masse bismuthée (en dehors de l'estomac biloculaire et quand l'histoire clinique éloignera l'idée d'une cicatrice d'ulcère) est un indice sérieux de tumeur, à condition bien entendu que cette déformation soit persistante, de manière à ne pas la confondre avec les déformations passagères données par les contractions.

### 6. — *ESTOMAC BILOCULAIRE.*

Il est rare de diagnostiquer cliniquement la biloculation de l'estomac, malgré les recherches nombreuses faites à ce sujet et la description minutieuse de signes, certes excellents, mais trop inconstants.

Nous avons eu plusieurs fois l'occasion de poser ce diagnostic par la radioscopie ou de le soupçonner, alors que la biloculation était très incomplète.

Voici un exemple des plus intéressants :

Une femme de vingt-huit ans présente depuis plusieurs années des troubles digestifs qui l'obligent à renoncer de temps à autre à tout travail. Un de ses séjours à l'hôpital s'est passé dans notre service, où elle était envoyée avec le diagnostic erroné d'appendicite. Ses explications très confuses font croire à un simple trouble momentané de la digestion, et, après quelques jours de repos et de diète lactée, elle sort en apparence en bon état.

Quelques mois après, elle rentre dans un service de médecine où, peu fixé sur la nature de son affection, on nous prie de l'examiner à la radioscopie.

C'est une femme d'apparence assez résistante, dont la peau est encore doublée d'une couche de graisse convenable; les troubles digestifs qu'elle relate rappellent sur quelques points les phénomènes de sténose, mais elle est si peu précise que, son bon aspect aidant, nous sommes *a priori* portés à penser qu'il s'agit de vomissements nerveux. C'est avec une véritable surprise que nous constatons l'image très caractéristique de l'estomac biloculaire, diagnostic appuyé ensuite par le passage bruyant des gaz pendant l'insufflation.

L'opération pratiquée quelques jours après montra une sténose médio-gastrique très serrée, avec induration très étendue des deux parois de la poche inférieure, s'étendant presque jusqu'au pylore, adhérences solides et nombreuses de l'épiploon, adhérences hépatiques et pancréatiques, en somme des lésions d'ulcères étendus et probablement multiples en voie d'évolution. Nous avons pu lui pratiquer avec succès une double gastro-entérostomie antérieure.

**Examen.** — Le simple lait de bismuth fournit peut-être l'image la plus caractéristique. Dans les cas bien nets, et même sans qu'il existe un rétrécissement très accentué, on voit le bismuth atteindre le fond du grand-cul-de sac et s'y accumuler un peu plus en dehors que dans l'entonnoir de l'estomac normal. Après quelques

instants, il commence à se déverser dans le corps, non par la partie inférieure, mais un peu plus à droite et plus haut, comme s'il existait un

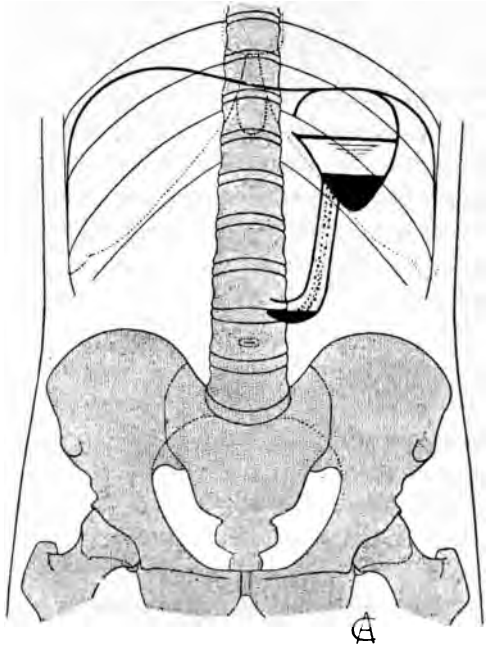

Fig. 18. — Estomac biloculaire, caractérisé par la formation d'un cul-de-sac anormal au bas du grand cul-de-sac. — Son fond est au-dessous de l'orifice d'écoulement.

orifice latéral à la poche d'accumulation (fig. 18). On peut voir sur cette poche des ondes de contraction comme sur l'antre pylorique.

C'est là, à n'en pas douter, le signe certain d'un rétrécissement médiogastrique. Il siège le plus souvent au niveau du bord des fausses côtes, ce qui nous paraît en rapport avec l'*arrêt du bol alimentaire en ce point dans l'estomac normal.* Le fait physiologique est donc fort probablement le point de départ de la localisation pathologique de l'ulcère. L'arrêt prolongé du bol alimentaire dans un estomac irritable, enflammé ou hyperchlorhydrique, doit logiquement en effet déterminer au point d'arrêt la formation d'un ulcus, sa persistance et son extension graduelle.

Si cette déformation se montre même avec un rétrécissement peu serré, c'est sans doute qu'il se produit à ce niveau une contraction spasmodique très analogue au spasme du pylore et qui rend compte, mieux que le rétrécissement lui-même, des phénomènes douloureux accusés par les patients.

Nous avons vu aussi des rétrécissements plus bas situés. L'image n'est pas la même : il n'y a pas de cul-de-sac anormal aussi accentué. Mais nous avons cependant posé un diagnostic de probabilité, vérifié par l'opération, du fait qu'une encoche persistait sur la grande courbure après la disparition de l'onde de contraction.

On voit que, dans ces divers cas, l'aspect radioscopique diffère totalement de la biloculation

apparente de certaines dilatations stomacales et que leur distinction n'offre aucune difficulté quand on sait les voir.

### 7. — *EXAMEN DES RÉSULTATS DES OPÉRATIONS GASTRIQUES.*

Vérifier les résultats anatomiques et fonctionnels des interventions opératoires devient chose facile avec la radioscopie. Nous avons pu le faire après un assez grand nombre d'opérations.

A. **Gastroplastie.** — Dans un cas d'estomac biloculaire où la poche supérieure était tellement cachée sous les fausses côtes qu'une anastomose intestinale eût été très difficile, et où d'ailleurs le rétrécissement cicatriciel était incomplet et postérieur, nous nous étions contentés d'une gastroplastie.

Le résultat fonctionnel immédiat avait été exellent. Cependant la radioscopie nous a montré la persistance de la poche anormale. Or la guérison n'est pas restée parfaite ; des douleurs réapparurent au bout de trois mois. Nous ne conclurons pas sur un seul cas à l'infériorité de cette opération, car il peut se produire d'autres facteurs de rechute. Mais nous devions signaler cette persistance de l'image radioscopique constatée avant l'opération et qui est peut-être en rapport avec la persistance d'un spasme dangereux, malgré

l'agrandissement du passage offert aux aliments.

B. **Gastro-entérostomies.** — La fréquence de cette opération nous a permis d'en étudier les résultats et de vérifier ce que l'observation clinique avait déjà fait conclure, à savoir que : 1° l'estomac conserve les aliments ; 2° il revient peu ou pas sur lui-même quand il présentait de la dilatation avant l'opération.

Si l'estomac est continent, il semble cependant qu'au moment même de l'introduction des aliments, la bouche anastomotique laisse passer plus rapidement une certaine quantité du contenu; puis ce passage se régularise et ne se fait plus que par intermittences, c'est-à-dire au moment des contractions.

D'ailleurs il est certain que parfois l'orifice anastomotique peut se contracter comme le pylore. On a déjà signalé les résultats défectueux de l'opération chez les nerveuses. Nous observons depuis plusieurs mois une malade entrée dans notre service avec un estomac biloculaire, et un pylore seulement suspect, qui fit pratiquer une double gastro-entérostomie. Or avec ses trois orifices d'évacuation, cette malade continue à vomir fréquemment, le plus souvent comme les hystériques, mais parfois assez longtemps (cinq à six heures) après le repas, pour qu'on doive admettre un certain degré de rétention.

Dans quelques cas de gastro-entérostomies pos-

térieures, nous avons pu constater par l'examen latéral un fait intéressant, que nous soupçonnions

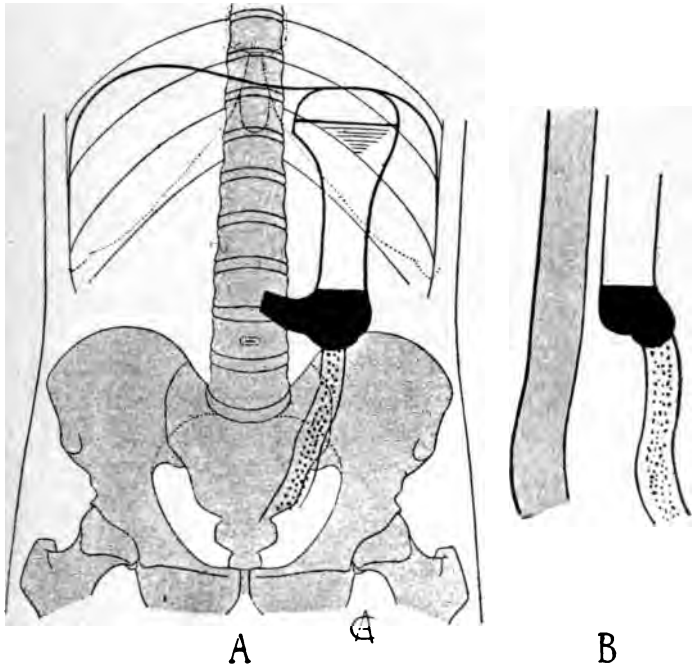


Fig. 19. — Anastomose gastro-intestinale. Liquide bismuthé.

A. Vue antéro-postérieure. Saillie anormale sur le cul-de-sac inférieur.

B. Vue latérale. Cette saillie est postérieure et correspond à l'orifice anastomotique.

par l'examen antéro-postérieur : c'est la formation, au niveau de la bouche anastomotique, d'un

étirement, d'une sorte de cul-de-sac certainement produit par l'intestin tendant à descendre dans la région inférieure de l'abdomen (fig. 19).

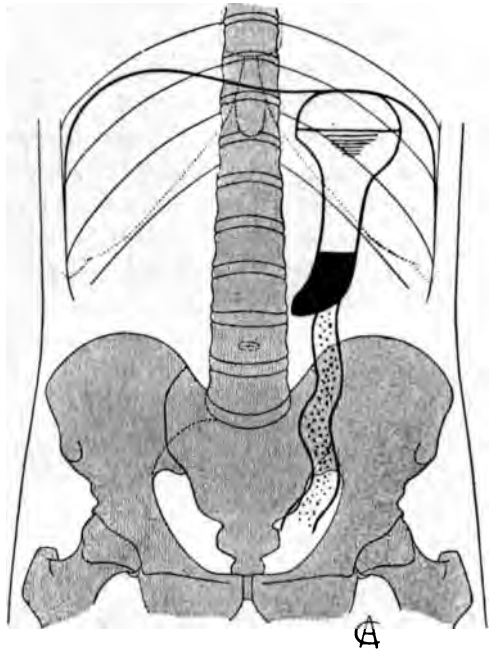

Fig. 20. — Gastrectomie partielle avec anastomose jéjunale antérieure. — La partie conservée ressemble à un estomac type un peu petit.

C. **Gastrectomie.** — Il s'agit d'un malade atteint de sténose cancéreuse du pylore avec extension à la petite courbure ; l'image radioscopique était très

analogue à la figure 17, la tumeur étant cependant moins étendue. A l'opération, la résection atteint la petite courbure au niveau du rebord des fausses côtes, la grande courbure, assez près de ce rebord, laissant par conséquent le grand cul-de-sac et une partie du corps ; suture totale et gastro-entérostomie antérieure.

On voit sur la figure un estomac qui pourrait être pris pour un type normal, mais un peu plus petit, un peu plus effilé en bas, la pointe inférieure (imitant le pylore) plus distincte de la colonne vertébrale. De la partie inférieure part l'anse grêle où se déverse le contenu en filet mince, comme dans le duodénum au sortir du pylore (fig. 20).

### 8. — *INFLUENCE DE QUELQUES AFFECTIONS ABDOMINALES SUR L'ESTOMAC.*

On a déjà signalé les déformations imprimées au pôle inférieur par les adhérences épiploïques qui l'attirent en bas et le maintiennent en gênant ses contractions, en particulier dans les hernies épiploïques.

Nous avons observé et publié le même fait dans deux cas de salpingite gauche (1).

On constate alors que le cul-de-sac inférieur ne peut être remonté par la pression exercée sur

(1) Congrès d'Alger, 1906.

l'abdomen ni par la contraction volontaire du sujet quand il « rentre son ventre ».

Par ailleurs, les affections qui distendent la paroi abdominale ont une influence différente, intéressante à constater.

La grossesse, les kystes de l'ovaire, les fibromes, le ballonnement intestinal suppriment l'action de la pesanteur dans la station debout et y substituent même une pression en sens opposé qui donne à l'estomac une direction transversale, refoule le diaphragme, sur lequel le cœur semble empiéter davantage.

A un degré plus accusé, le cœur lui-même est chassé du sinus costo-diaphragmatique et devient plus horizontal; sa pointe est soulevée en haut et son bord inféro-droit, normalement un peu oblique en bas et à gauche, peut devenir légèrement oblique en sens contraire.

D'autres déformations très variées se produisent dans les tumeurs des organes en rapport plus direct avec l'estomac (foie, rate, pancréas, rein gauche).

Nous avons pu ainsi appuyer par la radioscopie un diagnostic un peu hésitant entre un kyste de l'ovaire et une péritonite tuberculeuse. L'examen nous montra un estomac soulevé considérablement dans sa totalité, ce qui n'eût certainement pas eu lieu dans la péritonite tuberculeuse, dont les adhérences, même en

cas d'épanchement ascitique, l'eussent maintenu plus ou moins dans sa situation normale (fig. 21).

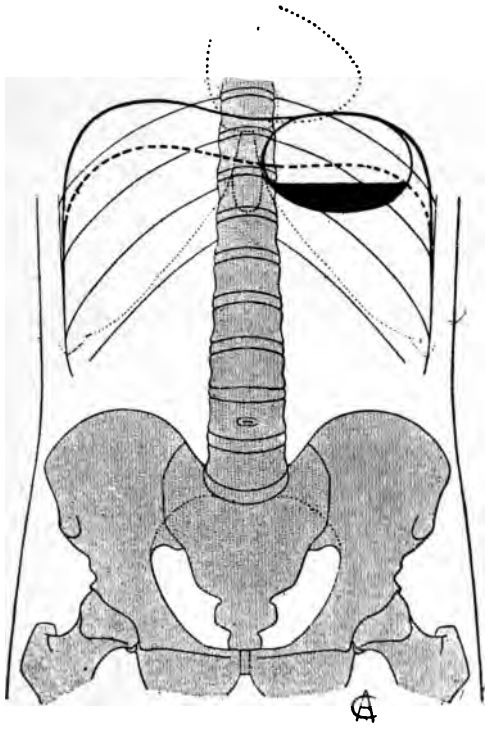

Fig. 21. — Abdomen rempli par un kyste de l'ovaire très volumineux. — L'estomac soulevé a pris une forme ovalaire analogue à celle de l'estomac du nourrisson; — — — —, diaphragme normal.

Nous pouvons peut-être rapprocher de ces constatations des observations purement cli-

niques de malades à estomac ptosé descendant très bas, qui se sentaient soulagées de leurs douleurs et digéraient mieux après le 4e mois de leurs grossesses. Il est permis de se demander si, la tension abdominale devenant plus grande, du fait de l'augmentation du volume de l'utérus, la ptose stomacale ne bénéficiait pas d'un soutien inférieur qui lui manquait habituellement.

# TABLE DES MATIÈRES


INTRODUCTION ..... 5

I. — **Généralités** ..... 7

Outillage ..... 7
Radiogrammes ..... 8

Schéma ..... 10
Inscription sur le schéma ..... 13

II. — **L'estomac normal** ..... 15

Technique ..... 15

Transparence ..... 16
Opacité ..... 18

L'estomac dans la position verticale ..... 20

Examen ..... 20

1° Solides bismuthés ..... 21
2° Liquide bismuthé ..... 24
3° Bouillie ou crème bismuthée ..... 26

Anatomie de l'estomac ..... 31

1° Grand-cul-de-sac ..... 31
2° Corps ..... 35
3° Antre pylorique ..... 37

Physiologie de l'estomac ..... 42

1° Remplissage de l'estomac ..... 43
2° Évacuation de l'estomac ..... 46

L'estomac dans la position horizontale ..... 48

1° Décubitus dorsal ..... 48
2° Décubitus latéral ..... 51

Intestin ..... 53

1° Intestin grêle ..... 53
2° Gros intestin ..... 55

III. — **L'estomac pathologique** ..... 59
Que pouvons-nous demander à la radioscopie de l'estomac? ..... 60
Préliminaires de l'examen radioscopique ..... 62
Technique ..... 64
1. Dilatation atonique. — Ptoses. — Dislocation verticale ..... 65
2. Gastroptose totale ..... 73
3. Spasme pylorique. — Maladie de Reichmann .. 75
4. Sténoses pyloriques ..... 77
5. Tumeurs de l'estomac ..... 79
6. Estomac biloculaire ..... 83
7. Examen des résultats des opérations gastriques. 87
8. Influence de quelques affections abdominales sur l'estomac ..... 91

2143-07. — Corbeil. Imprimerie Ed. Crété.

# FORMULAIRES

*Collection de vol. in-18 de 300 pages, cartonnés, à 3 fr. le volume.*

**Formulaire des Médicaments nouveaux**, par H. Bocquillon-Limousin. Introduction par le Dr Huchard, médecin des hôpitaux, 17e *édition*, 1905. 1 vol. in-18 de 306 pages, cartonné..... 3 fr.

**Formulaire des Alcaloïdes et des Glucosides**, par H. Bocquillon-Limousin. Introduction par le professeur G. Hayem. 2e *édition*, 1899. 1 vol. in-18 de 318 pages, cart..... 3 fr.

**Formulaire de l'Antisepsie** et de la désinfection, par H. Bocquillon-Limousin. 3e *édition*, 1905. 1 vol. in-18, cart..... 3 fr.

**Formulaire des Médications nouvelles**, par le Dr H. Gillet, 1905. 1 vol. in-18 de 280 p., avec fig. cart..... 3 fr.

**Formulaire des Régimes alimentaires**, par le Dr H. Gillet. 1 vol. in-18 de 300 pages, cart..... 3 fr.

**Formulaire d'Hygiène infantile, individuelle et collective**, par le Dr H. Gillet, 1898. 2 vol. in-18 de chacun 288 pages, avec 45 fig., cartonné, chaque..... 3 fr.

**Formulaire de Thérapeutique infantile et de Posologie**, par le Dr R. Fouineau, préface du professeur Hutinel, 1901. 1 vol. in-18, 308 pages, cart..... 3 fr.

**Formulaire des Spécialités pharmaceutiques**, par le Dr Gautier et F. Renault. 1 vol. in-18 de 298 p., cart..... 3 fr.

**Formulaire des Eaux minérales de la Balnéothérapie**, par le Dr de la Harpe. 3e *édition*. 1 vol. in-18, 300 p. cart.. 3 fr.

**Formulaire des Stations d'hiver, des Stations d'été et de climatothérapie**, par le Dr de la Harpe. 2e *édition*. 1 vol. in-18 de 300 pages, cart..... 3 fr.

**Formulaire dentaire**, par le Dr Thomson. 1 vol. in-18, 288 p. 3 fr.

**Formulaire du Massage**, par le Dr Norstrom. 1 vol. in-18 de 268 pages, cart..... 3 fr.

**Formulaire hypodermique et opothérapique**, par le Dr E. Boisson et J. Mousnier. 1 vol. in-18 de 300 p. avec fig. cart.. 3 fr.

**Formulaire des vétérinaires praticiens**, par Paul Cagny. 6e *édition*, 1905. 1 vol. in-18 de 332 pages, cart..... 4 fr.

**Formulaire du médecin de campagne.** *Remèdes sous la main, petits moyens thérapeutiques*, par le Dr Gautier, ancien interne des hôpitaux, 1899. 1 vol. in-18, 300 pages, cart..... 3 fr.

**Formulaire officinal et magistral international.** 4e *édition*. par J. Jeannel. 1 vol. in-18 de 1044 pages, cart..... 3 fr.

**Formulaire électrothérapique des Praticiens**, par le Dr Régnier, 1899. 1 vol. in-18, 288 pages et fig., cart..... 3 fr.

**Formulaire de l'Union Médicale**, par le Dr Gallois, 4e *édition*. 1 vol. in-32 de 662 pages, cart..... 3 fr.

**Formulaire d'Hydrothérapie**, par le Dr O. Martin, 1900. 1 vol. in-18, 300 pages, cart..... 3 fr.

**Guide d'Electrothérapie gynécologique**, par le Dr Weil, 1900. 1 vol. in-18, 300 pages, cart..... 3 fr.

**Guide pratique pour les Analyses de Chimie physiologique**, par le Dr Martz, 1899. 1 vol. in-18, 300 p., cartonné. 3 fr.

**Guide pratique d'Urologie clinique**, par le Dr André, 1904. 1 vol. in-18, cart..... 3 fr.

**Hématologie et Cytologie cliniques**, par le Dr Lefas, 1904. 1 vol. in-18, 200 pages et pl. col., cart..... 3 fr.

**Dictionnaire Dentaire**, par J. Chateau. 1903. 1 vol. in-18 de 280 p., cart..... 3 fr.

**Manuel des plantes médicinales coloniales et exotiques**, par H. Bocquillon-Limousin. 1905. 1 vol. in-18 de 314 p., cart. 3 fr.

LANE MEDICAL LIBRARY

To avoid fine, this book should be returned on or before the date last stamped below.

T ie

Pro édecine

AL AULT,

10 ures

T pareil
tégu ladies
infle ations
et d tères,
des Mala-
dies E VI.
— de la
poit rnies.
TOM foie,
d
TOM t des
or

TOME X. — *Maladies du testicule. — Maladies de la vulve, du vagin, de l'utérus et des annexes. — Maladies des membres.*

**Ouvrage complet, 9 455 pages — 1 783 figures.**

10 volumes in-8 de 900 à 1 000 pages, illustrés de figures : **125** fr.

ENVOI FRANCO CONTRE UN MANDAT SUR LA POSTE

F151 Cerné, A. 70925
C41 La radioscopie clini-
1908 que de l'estomac.

| NAME | DATE DUE |
|---|---|
| | |

Nouveau

# Traité de Médecine

et

Pu

P. BROU

Membre de l
Professeur à la Faculté d

ACHARD, AUC
L. BERNARD, BEZA
CARTAZ, CAST
DESCHAM
GASNE, GAUCHER,
HAYEM, HUDE
LANCERE
LETULLE, LEVI,
MOSNY, NETT
ROGER,
TEISSIER, THO

1. *Maladies*
*général*
2. *Fièvres*
et 8 fi
3. *Fièvre ty*
4. *Maladi*
*aux*
5. *Paludi*
*mia*
6. *Malad*
et
7. *Mala*
8. *Rhu*
*m*
9. *Gri*
*t*
10. *St*
*f*
11. *In*
12. *M*
13. *C*
14. *C*
15.
16.
17.
18. *Mu*

ON

Chaque fascicule
de 1 fr. 50 par fasci

31